



2009250529

# 大同瑞慈健康体检

## 报 告 册

体检编号	290286	工号	7
姓名	张鹏飞		
性别	男	年龄	54岁
单位	大同市海事局		
部门	大同市海事局		
联系电话	18603529095		
体检日期	2024-07-14		

尊敬的 张鹏飞先生 您好！

首先，瑞慈健康体检全体员工欢迎您的光临，并对您的信任表示衷心的感谢！

您于 2024-07-14 （体检编号：290286）完成健康检查，本机构的各科医生已根据您的体检项目及结果，汇总成此份健康体检报告，并经总检医生审核。据此提出对您健康状况的综合分析及建议。

瑞慈健康体检倡导“大健康、大康复”，提出“健康是第一财富（Rich）”的人文理念。希望您仔细阅读并妥善地保管此份健康体检报告，并认真关注报告中的提示与建议，若您对报告内容有任何疑问，可直接与瑞慈健康体检客服部联系，进一步咨询。

健康体检咨询电话：**0352-2824444**

客户服务咨询电话：**0352-2830597**  
**400-6112995**

瑞慈健康体检报告由下列内容组成：

第一部分：主检报告

第二部分：分科分项结果

第三部分：检验报告

第四部分：附表

## 主检报告

### 检查综述

- 【身高、体重、血压】 (1) 血压 176/66：本次测量收缩期血压偏高
- 【空腹血糖】 葡萄糖(GLU)偏高(7.52 mmol/L)
- 【血脂四项】 总胆固醇(CHOL)偏高(6.15 mmol/L) 甘油三脂(TG)偏高(3.26 mmol/L)
- 【尿常规】 鳞状上皮细胞偏高(1 /HP) 粘液丝偏高(3 /HP)
- 【CT检查】 右侧基底节区及侧脑室旁腔隙灶
- 【甲状腺彩超】 甲状腺右侧叶结节 TI-RADS 3级
- 【颈部血管彩超】 1. 右锁骨下动脉起始处粥样斑块形成 2. 右侧颈内动脉起始处、双侧颈总动脉粥样硬化伴窦部斑块形成 3. 左侧椎动脉内径细窄 阻力指数增高
- 【全腹彩超】 1. 轻度脂肪肝 2. 胆囊结石 3. 右肾钙化斑 4. 左肾囊肿 5. 前列腺增生

### 医生建议

#### 【本次测量收缩期血压偏高】：

- 所谓单纯收缩期高血压，顾名思义是指一个人的舒张压（即低压）不高，仅仅是收缩压（即高压）超过正常范围。
- 单纯收缩期高血压标准为收缩压在 140mmHg 以上，舒张压为 90mmHg 以下。如果收缩压在 140-149mmHg，又称单纯收缩期临界高血压。由于单纯收缩期高血压大部分发生在 60 岁以上的老年人，故又称老年单纯收缩期高血压。
- 当病人患动脉硬化、甲状腺功能亢进、主动脉关闭不全、体循环动静脉瘘、动脉导管未闭及原因不明的高动力循环状态时，也常伴有收缩期高血压，但这些不包括在单纯收缩期高血压范围内。
- 劳逸结合，保持良好身心状态。避免各种诱因：如情绪低落、紧张等。改进生活方式，适当低盐、低脂、低胆固醇饮食，戒烟酒。必要时心血管专科诊治，定期复诊。
- 平时应低盐（每天 5~10g）、低脂饮食（少吃动物脂肪与内脏）；忌烟限酒。遵照医嘱坚持服药，定期测量血压，宜控制在 140/90mmHg 以下，若合并有糖尿病和肾病，要把血压控制在 130/80mmHg 以下。
- 血压到正常水平时，说明此时选用的降压药和治疗方案基本合适，但并不意味着高血压已被“治愈”，应坚持治疗。若盲目自行停药或间断服药，常会使血压波动很大，而加重心、脑、肾和血管的损害。

#### 【葡萄糖(GLU)偏高】：

- 正常情况下，人体中糖的分解和合成代谢处于动态平衡，保持相对恒定。血清葡萄糖是指血液中的葡萄糖浓度，是诊断糖尿病最重要检查项目之一。
- 空腹血糖偏高可分为生理性偏高（如餐后、高糖饮食、剧烈运动、情绪激动等均可引起一过性增高，经过休息后血糖值可以恢复正常）和病理性增高（如糖尿病、甲状腺功能亢进、库欣综合征等）。
- 空腹血糖生理性增高经过调整饮食结构、避免剧烈活动、控制情绪等方式后可自行缓解，血糖值可以恢复正常。
- 排除生理性增高因素经复查仍然增高者属于病理性增高，应及时到内分泌科复诊，明确血糖偏高的原因及所患疾病的种类。
- 如果是首次检查发现血糖偏高，应及时到医院内分泌科进行详细的检查及正规的治疗。
- 已确诊的糖尿病患者，如血糖仍较高则说明血糖控制不佳，应及时到医院内分泌科诊治，修正以往的治疗方案及改变一些不良的生活习惯。

(7)糖尿病的治疗强调早期治疗、长期治疗、综合治疗和措施个体化，综合防治包括糖尿病教育、饮食治疗、体育锻炼、药物治疗和血糖监测五个方面。

**【总胆固醇(CHOL)偏高】：**

- (1)总胆固醇是脂质的主要成分之一，其数量受年龄、家族、性别、饮食、遗传等多种因素影响。总胆固醇对人体生长发育以及新陈代谢有重要的作用，正常值是2.59-5.20mmol/L。
- (2)总胆固醇升高后，会增加类脂物质的堆积，会产生更多的血管斑块，进而增加心脑血管疾病的风险。大于5.21-5.69mmol/L是胆固醇的临界偏高，即使是一个完全健康的人，只要总胆固醇>7.2mmol/L或低密度脂蛋白>4.9mmol/L，未来发生心脑血管的风险就明显增高，应该马上治疗。
- (3)总胆固醇升高根据病因可分为两大类：一是原发性，是由于遗传因素缺陷所致，另一种是继发性，可引起其升高的疾病主要有糖尿病、高血压、甲减、肝肾疾病等。
- (4)降低总胆固醇的治疗中，原发性偏高应积极应用降脂药，曾经选择他汀类药物，胆固醇任不能达标的，可联合用药（如依折麦布等）。
- (5)如果总胆固醇偏高，且患者有糖尿病、高血压、甲减、肝肾疾病或者已经发生心脑血管疾病的人更应积极用药，控制降低疾病风险。
- (6)戒烟，增强运动，采用低脂、低糖饮食，少食富含脂肪、胆固醇及饱和脂肪酸的食物，多进食蔬菜、水果、豆制品、粗粮、鱼和高纤维食品。
- (7)必要时在医师指导下使用降脂药物治疗，并前往内分泌科复诊。

**【甘油三脂(TG)偏高】：**

- (1)甘油三酯是甘油和脂肪酸所构成的有机化合物，甘油三酯测定是脂类代谢的重要指标之一。
- (2)甘油三酯增高与冠心病的发生有着重要的相关性，随年龄增大而有上升的趋势，其增高最常见于高脂和过量糖类饮食、肥胖等。
- (3)甘油三酯主要功能是为机体提供能量，其正常值在0.7-1.7mmol/L之间，1.7-2.29mmol/L为边缘增高，提示应该注意饮食和运动了。
- (4)甘油三酯大于2.3mmol/L，就称为高甘油三酯血症。甘油三酯增高虽然不会直接导致血管斑块的形成，但也会间接引起心脑血管疾病风险增加，同时，当甘油三酯大于5.6mmol/L时，还会增加急性胰腺炎的风险，所以降低甘油三酯的基础主要是控制饮食，饮食控制不佳可以选择药物治疗。
- (5)生活方式的干预是控制甘油三酯水平升高的基础，包括减重，增加运动量，限制酒精摄入以及避免食用果糖和高碳水化合物食物。多食蔬菜水果，定期复查。
- (6)明显增高者在医师的指导下使用降脂药物治疗，首选他汀和贝特类药物。

**【鳞状上皮细胞偏高】：**

- (1)在生理情况下，机体正常的新陈代谢都会引起鳞状上皮细胞的脱离，这是一种正常的机体现象。如果长时间出现鳞状上皮细胞偏高的现象时，则有可能是尿路感染、泌尿系统结石等因素导致，应及时往泌尿外科进一步诊断治疗。

**【粘液丝偏高】：**

- (1)尿常规中粘液丝是由尿路中细胞分泌出来的，在有尿路感染时分泌会明显增多，且伴有炎症细胞的出现。
- (2)粘液丝偏高，可分为生理性偏高和病理性偏高两种，生理性偏高一般是由于喝水较少导致的尿液浓缩，一般在喝水后就能达到稀释的效果。
- (3)病理性的粘液丝偏高是由于泌尿系炎症或者是前列腺炎导致的，需要注意观察，多喝水，同时有白细胞等炎症细胞增多时，应及时服用抗感染药物治疗。如果仅有粘液丝的增多而没有白细胞等炎症细胞增多时，尿路有炎症的可能性不大。
- (4)建议平时饮食注意清淡，多喝水，少吃油腻和辛辣的食物，要注意个人清洁卫生，勤洗阴部，注意休息。

**【腔隙灶】：**

- (1)腔隙性脑梗死又称腔隙性脑梗塞，简称为腔梗，是指大脑半球或脑干深部的小穿通动脉，在长期高血压的基础上，血管壁发生病变，导致管腔闭塞，形成小的梗死灶。病程较长的陈旧性腔隙性脑梗死也可称为腔隙灶。

(2)常见的发病部位有壳核、尾状核、内囊、丘脑及脑桥、少数位于放射冠及脑室管膜下区。由于深穿支动脉供血范围有限，所以单一支的阻塞只引起很小范围脑组织的缺血坏死，即形成所谓的腔隙。

(3)腔隙性脑梗死为直径0.2~15毫米的囊性病灶，呈多发性，小梗死灶仅稍大于血管管径。坏死组织被吸收后，可残留小囊腔。腔隙性脑梗死是脑梗死的一种。只是因为发生闭塞的血管较小，如穿支动脉，限于其较小的供血区，病灶较小，所以一般危害较小。

(4)高血压在腔隙性脑梗死患者的发病率为45%~90%。长期高血压造成脑内小动脉血管壁变性，使得管腔变窄，在某种血流动力学因素或血液成分变化的诱因下发生小动脉的闭塞。

(5)腔隙性脑梗死最常见的原因是高血压动脉硬化，尤其是慢性高血压超160/95mmHg时。且舒张压升高对本病的影响作用更明显。

(6)一般症状有头晕头痛、肢体麻木、眩晕、记忆力减退、反应迟钝、抽搐、痴呆，无意识障碍，精神症状少见。主要临床体征为舌僵、说话速度减慢，语调语音变化，轻度的中枢性面瘫，偏侧肢体轻瘫或感觉障碍，部分锥体束征阳性，而共济失调少见。

(7)但是，并不是所有发生的腔隙都会产生症状，只有那些累及重要神经通路或神经结构的腔隙才会有表现，否则也可以没有任何症状。

(8)首先高血压患者应将血压控制在一个合理水平，积极治疗短暂性脑缺血发作。日常生活中保持平和的心态，许多脑梗死的发作，都与情绪激动有关。养成良好的生活习惯，进行适度的体育活动。

(9)避免不良嗜好如吸烟、酗酒、暴饮、暴食。以低脂肪低热量，低盐饮食为主，保证足够优质的蛋白质、维生素、纤维素及微量元素。饮食过饱不利于健康，禁食霉变食品、咸鱼、冷食品等。

(10)中老年人特别是体弱多病者，要特别小心气温骤变，气压、温度的明显变化以及严寒和盛夏季节，应及时增减衣物，避免发病。

#### 【甲状腺右侧叶结节】：

(1)甲状腺结节是一种常见的甲状腺疾病，很多甲状腺疾病可表现为结节，如可由甲状腺退行性变、炎症、自身免疫性及新生物等多种病变所致。甲状腺结节在各个年龄段的男女人群中均可见到，但中年女性中较多。

(2)甲状腺结节分良性和恶性两大类，良性的占绝大多数，恶性者不足1%，判断甲状腺结节的良恶主要依靠病史、体格检查、放射性核素扫描、穿刺细胞学检查。

(3)建议往外科就诊，进一步检查，明确诊断，结合临床诊治并定期复查。

#### 【双侧颈总动脉粥样硬化】：

(1)动脉硬化是全身性粥样硬化在肢体局部表现，是全身性动脉内膜及其中膜呈退行性、增生性改变，使血管壁变硬缩小，失去弹性，从而继发血栓形成致使远端血流量进行性减少或中断。

(2)要均衡饮食，要防止其他疾病引起的动脉粥样硬化，如糖尿病、肥胖、高血压。少吃含油脂和胆固醇多的食品，减少盐的摄入，多吃富含高密度脂蛋白的鱼类、海鲜。戒烟限酒，控制体重，保持良好的心态。通过适量的运动，可以明显改善动脉粥样硬化。必要时内科咨询及诊治。

#### 【左侧椎动脉内径细窄 阻力指数增高】：

(1)建议心血管内科诊断治疗。

#### 【右锁骨下动脉起始处粥样斑块形成】：

(1)颈动脉斑块是动脉硬化后，血管里面的垃圾沉淀在血管壁形成。斑块又分为硬斑和软斑两种。硬斑比较稳定，不容易脱落，软斑不稳定，容易破裂脱落，从而形成血管栓塞。

(2)建议：1. 减低胆固醇水平。2. 减低高血糖、高血压等高危因素，将血压、血糖控制在理想水平。3. 积极进行生活干预，控制饮食，改善饮食结构，适量增加运动，戒烟限酒。4. 必要时药物治疗。

#### 【轻度脂肪肝】：

(1)脂肪肝是指肝脏被脂肪浸润，为一种多病因引起的获得性疾病。

(2)脂肪肝是以肝细胞脂肪变性和脂肪蓄积为病理特征，最常见易患因素有超重或肥胖、进食油腻食物、高脂血症（尤其甘油三酯升高）、营养失调（营养过量或不足）、饮酒、高脂血症、少运动、糖耐量异常、减肥造成体重急剧下降、营养不良、中毒和药物等。

(3)当肝内脂类（主要为甘油三酯）含量超过肝重的5%时为脂肪肝。脂肪肝是一个常见的临床现象，不是一个独立性的疾病。

(4)值得注意的是，过多的脂肪在肝组织、肝细胞内浸润，引起肝细胞肿大，严重可致肝硬化。脂肪肝是可逆性的，合理饮食、运动及治疗后可恢复。

(5)合理控制饮食，控制总摄入量，低盐、低脂和低糖类饮食，少吃动物内脏，多吃蔬菜水果；

(6)控制危险因素，如控制体重、改善胰岛素抵抗、调整血脂紊乱，戒酒、戒烟，坚持长期有氧运动，加强体育锻炼；

(7)定期复查腹部彩超、血脂、肝功能。

**【右肾钙化斑】：**

(1)供泌尿外科结合临床参考；请定期复查。

**【胆囊结石】：**

(1)胆囊结石主要为胆固醇性结石或以胆固醇为主的混合性结石，胆囊结石主要见于成年人，女性常见，尤以经产妇和服用避孕药者常见。

(2)胆囊结石一般认为与胆汁淤积、胆道细菌和寄生虫感染、胆固醇代谢失调以及胆囊的运动功能失调有关。

(3)临床表现取决于胆石的动态、所在部位和并发症，大多数与慢性胆囊炎同时存在。主要多发于成年女性，由以中年肥胖妇女为多见。平时大多无症状，部分表现为消化不良、中上腹或右上腹饱胀感，有时胃灼热、暖气，在饱餐或高脂饮食后更为明显。

(4)胆囊结石患者应少吃肥肉和胆固醇含量高的食物，如蛋黄、鱼卵、蟹黄、动物内脏等食品，不吃油炸食品。

(5)如有右上腹隐痛不适，应素食，右侧卧位，服用 654-2、阿托品等解痉药物，消炎利胆片、金胆片、胆通等可任选一种口服。

(6)如发生上腹剧痛，应到医院治疗，不要自己随便应用止痛药。出现黄疸时，应立即就医检查，查明黄疸原因，作相应处理，切勿拖延。

(7)除药物治疗外，有的需震波治疗、有的可作腹腔镜手术、有的则需剖腹手术，应按医生的指导选择合适的治疗方法。定期彩超复查。

**【前列腺增生】：**

(1)前列腺增生又称前列腺肥大，增生的腺体位于膀胱颈部，会使尿路梗阻，引起尿频和排尿困难，严重影响患者的生活质量，是中老年男性的常见疾病。建议往泌尿科咨询，结合临床诊治。

**【左肾囊肿】：**

(1)肾囊肿是肾脏内出现大小不等的与外界不相通的囊性肿块的总称。肾囊肿属于良性肿瘤，在肾囊性疾病中以单纯性肾囊肿最为常见。其发生原因尚可能与先天性肾小球、肾小管结构异常和后天性损伤感染有关。

(2)单纯性肾囊肿大多数无症状，常在体检彩超时被发现。一般直径大于 5cm 或者合并感染、破裂、出血时才引起症状，主要表现为腰腹部或背部胀痛，当出现并发症时疼痛加重。

(3)肾囊肿直径小于 4cm，无肾盂肾盏明显受压，无感染、恶变、高血压及症状不明显者，只需密切随访观察，定期彩超检查。

(4)肾囊肿多数是先天性的，对人体健康没有多大影响，不会癌变，可以工作，可以运动，生活上没什么要特别注意的地方。其发病率可随年龄增长而增高，50 岁以上的人有 50%可以发现这种囊肿，借助彩超、CT 可确诊。

(5)首次发现，建议作 MRI 或 CT 检查，以排除肾内其它占位性病变。

(6)过大的囊肿，对肾脏本身或周围的器官有压迫症状的，或有炎症的，往外科治疗。定期复查。

汇总医生： 丁昊炜

主检日期： 2024-07-15

主检医生：

## 分科结果

### 身高、体重、血压

项目名称	检查结果	项目名称	检查结果
身高	167cm	体重	67kg
血压	176/66mmHg		

**\*小结:**

(1) 血压 176/66: 本次测量收缩期血压偏高

操作员: 赵婉如 检查日期: 2024-07-15 检查医生: 名燕凌

## 检验报告

## 尿常规

项目名称	检查结果	单位	参考值	提示
胆红素(BIL)	-		阴性	
隐血(ERY)	-		阴性	
小圆上皮细胞(SRC)	0	个/ul	0--0	
维生素 C	-		阴性	
异常红细胞	0	个/ul	0--3	
红细胞（正常）	0	个/ul	0--6	
鳞状上皮细胞	1	个/ul	0--0	↑
粘液丝	3	个/ul	0--0	↑
尿葡萄糖(GLU)	-		阴性	
酮体(KET)	-		阴性	
比重(SG)	1.020		1.003--1.030	
酸碱度(PH)	6.5		4.5--8.0	
尿蛋白质(PRO)	-		阴性	
尿胆原(URO)	-		阴性	
亚硝酸盐(NIT)	-		阴性	
尿白细胞(LEU)	-		阴性	

## \*小结:

鳞状上皮细胞偏高(1 /HP) 粘液丝偏高(3 /HP)

操作员：乔叶 检查日期:2024-07-14 检查医生:陈建国

## 血常规（五分类）

项目名称	检查结果	单位	参考值	提示
白细胞(WBC)	5.87	10 <sup>9</sup> /L	3.5--9.5	
淋巴细胞绝对值(LY#)	2.33	10 <sup>9</sup> /L	1.1--3.2	

淋巴细胞百分比(LY%)	39.7	%	20--50
中性粒细胞绝对值(GR#)	3.01	10 <sup>9</sup> /L	1.8--6.3
中性粒细胞百分比(GR%)	51.2	%	40--75
嗜碱性粒细胞绝对值(BA#)	0.03	10 <sup>9</sup> /L	0--0.06
嗜碱性粒细胞百分比(BA%)	0.5	%	0--1.0
嗜酸性粒细胞绝对值(EO#)	0.13	10 <sup>9</sup> /L	0.02--0.52
嗜酸性粒细胞百分比(EO%)	2.2	%	0.4--8.0
血小板(PLT)	230	10 <sup>9</sup> /L	125--350
血小板分布宽度(PDW)	16.2	%	15--17
平均血小板体积(MPV)	9.7	fl	6.0--14.0
血小板压积(PCT)	0.222	%	0.11--0.28
红细胞(RBC)	4.31	10 <sup>12</sup> /L	4.3--5.8
血红蛋白	136	g/L	130--175
红细胞压积(HCT)	40.1	%	40--50
红细胞平均体积(MCV)	93.0	fl	82--100
平均血红蛋白含量(MCH)	31.5	pg	27--34
平均血红蛋白浓度(MCHC)	338	g/L	316--354
单核细胞绝对值(MO#)	0.37	10 <sup>9</sup> /L	0.1--0.60
单核细胞百分比(MO%)	6.4	%	3--10
红细胞分布宽度标准差(RDW-SD)	42.0	fl	35--56
红细胞分布宽度变异系数(RDW-CV)	12.1	%	10.6--16.6
大血小板比率	23.2	%	11--45
大血小板数目	53	10 <sup>9</sup> /L	30--90
未成熟粒细胞数目	0.00	10 <sup>9</sup> /L	0--999
未成熟粒细胞百分比	0.1	%	0--100
有核红细胞数目	0.000	10 <sup>9</sup> /L	0--9999

有核红细胞百分比	0.00	/100WBC	0--9999	
----------	------	---------	---------	--

**\*小结:**

未见异常

操作员：乔叶 检查日期:2024-07-14 检查医生:陈建国

**肾功三项**

项目名称	检查结果	单位	参考值	提示
肌酐(CREA)	69.00	umol/L	57--97	
尿酸(UA)	391.00	umol/L	200--420	
尿素测定 (Urea)	5.90	mmol/L	3.1--8.0	

**\*小结:**

未见异常

操作员：梁可欣 检查日期:2024-07-14 检查医生:陈建国

**空腹血糖**

项目名称	检查结果	单位	参考值	提示
葡萄糖(GLU)	7.52	mmol/L	3.89--6.1	↑

**\*小结:**

葡萄糖(GLU)偏高(7.52 mmol/L)

操作员：梁可欣 检查日期:2024-07-14 检查医生:陈建国

**尿沉渣**

项目名称	检查结果	单位	参考值	提示
白细胞尿	1	个/ul	0--13	
上皮细胞(EC)	1	/HP	0--28	
管型(CAST)	0	个/ul	0--1	
霉菌 (尿)	0	/HP	0--0	
结晶	0	/HP	0--10	

透明度(CLA)	清亮			
胆红素(BIL)	-		阴性	
颜色(Colour)	淡黄色			
红细胞(尿)(RBC)	0	个/ul	0--6	

**\*小结:**

未见异常

操作员：乔叶 检查日期:2024-07-14 检查医生:陈建国

**血脂四项**

项目名称	检查结果	单位	参考值	提示
动脉硬化指数	2.53		1.31--3.19	
总胆固醇(CHOL)	6.15	mmol/L	2.59--5.2	↑
甘油三脂(TG)	3.26	mmol/L	0.7--1.7	↑
低密度脂蛋白(LDL)	2.83	mmol/L	0--4.13	
高密度脂蛋白(HDL)	1.12	mmol/L	0.77--1.55	

**\*小结:**

总胆固醇(CHOL)偏高(6.15 mmol/L) 甘油三脂(TG)偏高(3.26 mmol/L)

操作员：梁可欣 检查日期:2024-07-14 检查医生:陈建国

**肝功能三项**

项目名称	检查结果	单位	参考值	提示
γ-谷氨酰转肽酶(GGT)	38.0	U/L	10--60	
丙氨酸氨基转移酶(ALT)	27.00	U/L	9--50	
门冬氨酸氨基转移酶(AST)	23.00	U/L	15--40	
谷草比谷丙	0.85		0.4--2.5	

**\*小结:**

未见异常

操作员：梁可欣 检查日期:2024-07-14 检查医生:陈建国



# 大同瑞慈康复医院 12导联心电图报告

张鹏飞 男 54岁 体检号:290286

病床号:

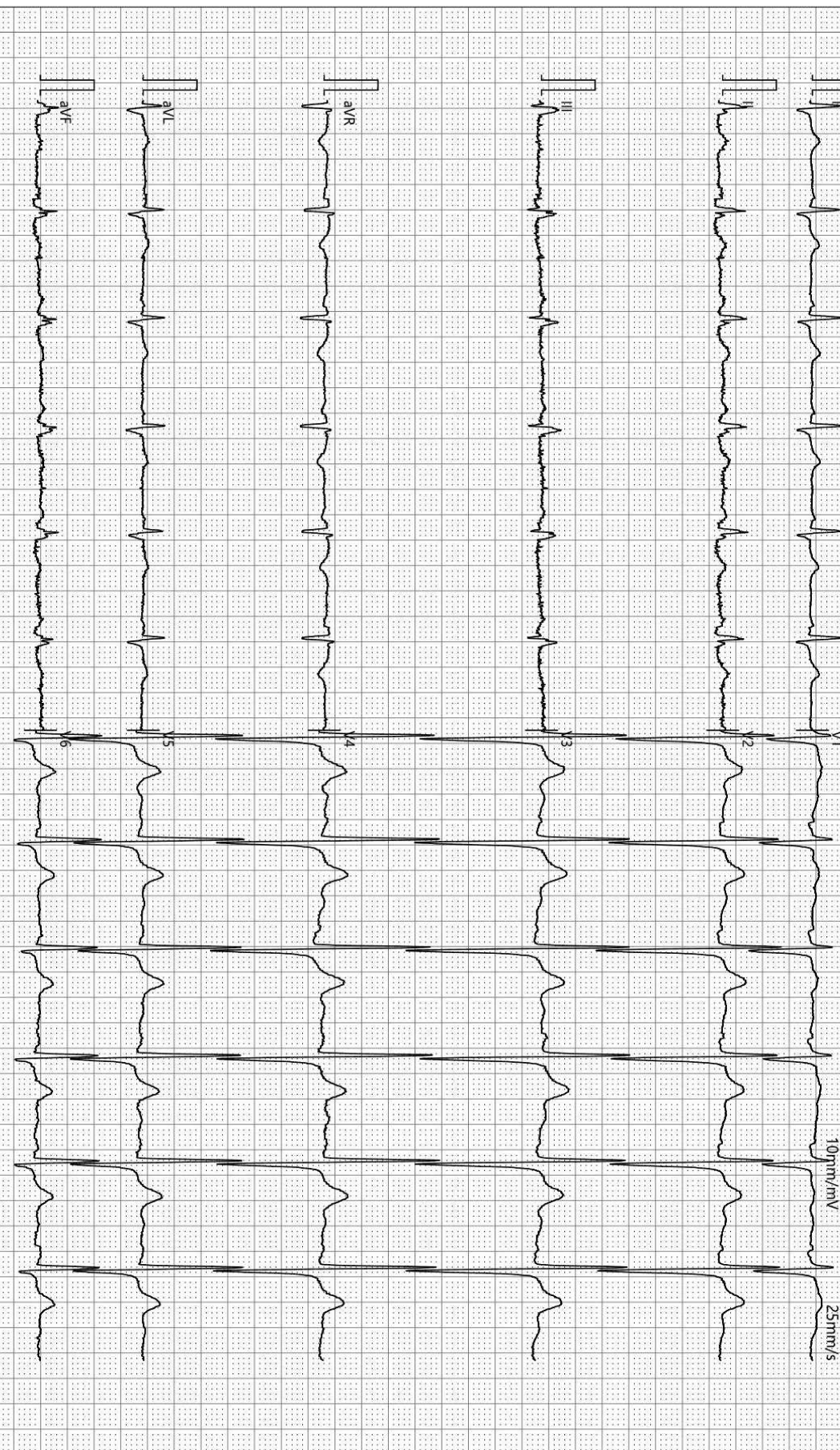
诊断结果:

- 1.窦性心律
- 2.正常心电图

诊断医生:

张生 陶志娟

HR	: 71bpm	[60 ~ 100bpm]
P	: 114 ↑ ms	[0 ~ 110ms]
PR	: 155ms	[120 ~ 200ms]
QRS	: 121 ↑ ms	[60 ~ 100ms]
QT/QTc	: 404/441ms	[320 ~ 440/0 ~ 450ms]
P/QRS/T	: 60/47/41deg.	[0 ~ 75/-30 ~ 90/0 ~ 75deg]
RV5/√V1	: 1.928/0.977mV	[0.0 ~ 2.5/0.0 ~ 2.0mV]



检查时间:2024-07-14 07:45:01

诊断时间:2024-07-14 08:01:49

SEMIP V1.90

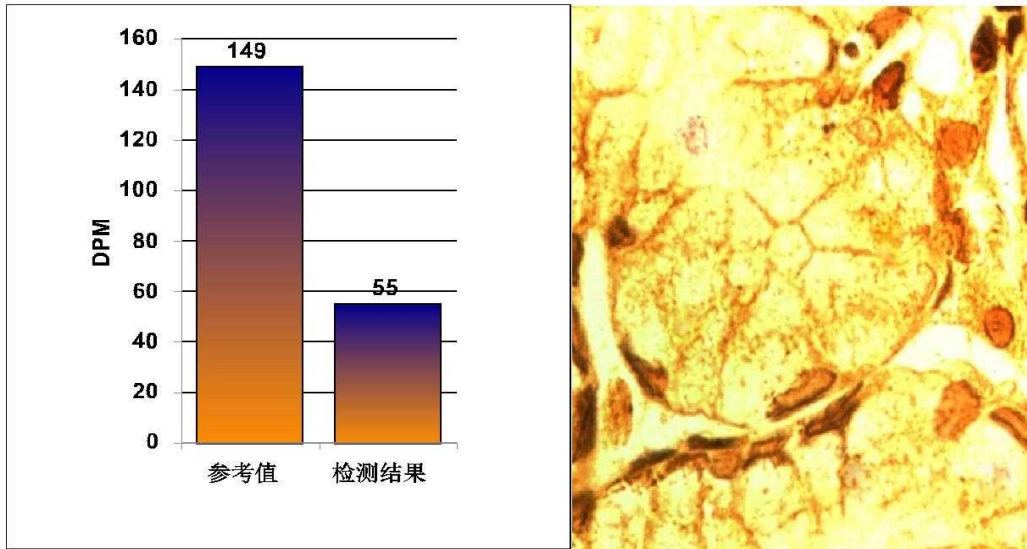
仅供临床参考

# 大同瑞慈康复医院

## <sup>14</sup>C呼气试验检验报告

姓名	张鹏飞	年龄	54	性别	男
住院号		日期	2024-07-14 8:24:2	电话	
送检医生	曹居杰	样品编号	09583	编号	2009250529

### <sup>14</sup>C呼气试验



阳性参考值 (Disintegrations Per Minute(DPM)):

DPM值:	dpm > 2499	阳性++++
	1499 < dpm ≤ 2499	阳性+++
	499 < dpm ≤ 1499	阳性++
	149 < dpm ≤ 499	阳性
	dpm ≤ 99	阴性
	99 < dpm ≤ 149	不确定

**检测结果:**                      **dpm= 55**                      **阴性**

本检查结果仅供临床参考，仅针对本次检查，不作医疗证明

温馨提示:

检测医生: \_\_\_\_\_ 曹居杰

## 双源 CT 诊断图文报告

流水号: 2009250529

影像号: CT20240713076

姓名: 张鹏飞

年龄: 54 岁

性别: 男

检查设备: 西门子量子双源 CT

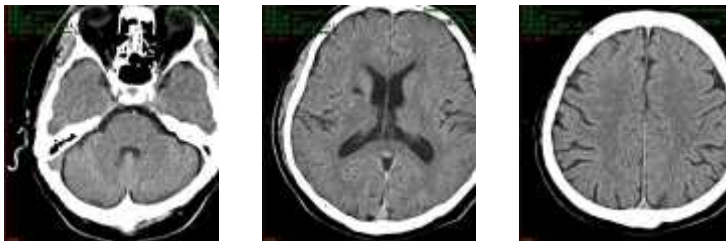体检号: 290286

申请医院: 本院

体检科室: 体检科

检查部位: CT 检查

经典图像:



影像所见:

右侧基底节区及侧脑室旁白质区可见斑片状低密度影, 边缘清晰; 各脑室脑池无扩张, 脑沟裂无增宽, 脑中线居中。脑干、小脑未见异常。颅骨未见异常。

影像诊断:

右侧基底节区及侧脑室旁腔隙灶

报告医师: 蒋聪明

检查日期: 2024-07-14

审核医师: 叶道斌

报告日期: 2024-07-14

## 超声诊断图文报告

流水号: 2009250529

影像号: 1608918

姓名: 张鹏飞

年龄: 54 岁

性别: 男

检查设备: Vivid E95

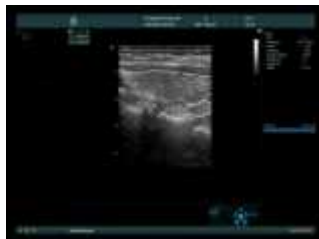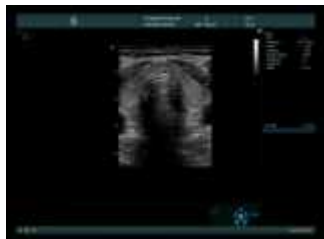体检号: 290286

申请医院: 本院

体检科室: 体检科

检查部位: 甲状腺彩超

经典图像:



影像所见:

甲状腺双侧叶形态正常, 包膜完整, 右侧叶中部探及低回声结节, 大小约 0.5\*0.3cm, 边界清, 形态规则, 余左侧叶实质回声均匀。

双侧颈部未见明显肿大淋巴结。

影像诊断:

甲状腺右侧叶结节 TI-RADS 3 级

报告医师: 李霞

检查日期: 2024-07-14

审核医师: 李霞

报告日期: 2024-07-14

## 超声诊断图文报告

流水号: 2009250529

影像号: 1608929

姓名: 张鹏飞

年龄: 54 岁

性别: 男

检查设备: Vivid E95

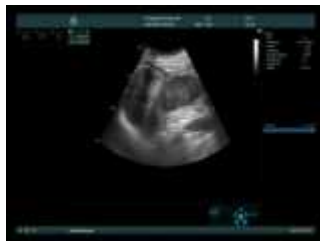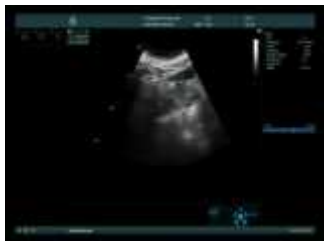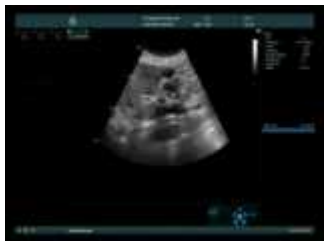体检号: 290286

申请医院: 本院

体检科室: 体检科

检查部位: 全腹彩超

### 经典图像:



### 影像所见:

肝脏大小形态正常, 包膜光滑完整, 实质回声细腻、增强, 肝内管道系统走行欠清晰, 门静脉及肝内胆管不扩张。

胆囊大小形态正常, 壁不厚、欠光滑, 囊颈部探及强回声团, 直径约 0.7cm, 后伴声影, 肝外胆管不扩张。

胰腺大小形态正常, 实质回声均匀, 主胰管不扩张。

脾脏大小形态正常, 实质回声均匀, 脾门静脉不宽。

双肾大小形态正常, 皮髓质分界清晰, 右肾下极探及强回声斑, 大小约 0.5\*0.3cm, 左肾中部探及囊性结节, 大小约 1.3\*1.1cm, 边界清, 形态规则, 双肾集合系统未见分离, 双侧输尿管未见扩张。

膀胱充盈欠佳。

前列腺形态饱满, 大小约 3.5\*4.3\*3.3cm, 实质回声欠均匀。

### 影像诊断:

1. 轻度脂肪肝
2. 胆囊结石
3. 右肾钙化斑
4. 左肾囊肿
5. 前列腺增生

报告医师: 李霞

检查日期: 2024-07-14

审核医师: 李霞

报告日期: 2024-07-14

## 超声诊断图文报告

流水号: 2009250529

影像号: 1608927

姓名: 张鹏飞

年龄: 54 岁

性别: 男

检查设备: Vivid E95

体检号: 290286

申请医院: 本院

体检科室: 体检科

检查部位: 颈部血管彩超

### 经典图像:

### 影像所见:

右锁骨下动脉起始处探及强回声斑, 大小约 6.5\*3.3mm, 右侧颈内动脉起始处探及强回声斑, 大小约 6.2\*2.5mm, 右侧颈总动脉窦部前壁探及混合回声斑, 大小约 3.0\*1.9mm, 后壁内中膜增厚, 厚约 1.3mm, 左侧颈总动脉内中膜局限性增厚, 最厚约 1.1mm, 其窦部前、后壁均探及强回声斑, 前壁大小约 3.1\*1.3mm, 后壁大小约 8.7\*3.4mm, 左侧颈内、双侧颈外动脉起始段内中膜不增厚, 内壁欠光滑, 管壁未见明确强回声斑。CDFI: 血流充盈好。PW: 频谱形态正常。双侧椎动脉走行正常, 左侧椎动脉内径细窄, 右侧椎动脉内径正常, 管壁不厚, 管腔内为无回声, CDFI: 血流充盈好。PW: 频谱正常。

	内径 mm	流速 cm/s	RI
左侧椎动脉	2.2	47.0	0.71
右侧椎动脉	4.0	46.5	0.62

### 影像诊断:

- 右锁骨下动脉起始处粥样斑块形成
- 右侧颈内动脉起始处、双侧颈总动脉粥样硬化伴窦部斑块形成
- 左侧椎动脉内径细窄 阻力指数增高

报告医师: 李霞

检查日期: 2024-07-14

审核医师: 李霞

报告日期: 2024-07-14