



2009120535

大同瑞慈健康体检

报 告 册

| | | | |
|------|-------------|----|-----|
| 体检编号 | 286477 | 工号 | 13 |
| 姓名 | 李昌泽 | | |
| 性别 | 男 | 年龄 | 38岁 |
| 单位 | 广灵县信访局 | | |
| 部门 | 广灵县信访局 | | |
| 联系电话 | 13784578888 | | |
| 体检日期 | 2025-03-24 | | |

尊敬的李昌泽先生您好！

首先，瑞慈健康体检全体员工欢迎您的光临，并对您的信任表示衷心的感谢！

您于 2025-03-24 （体检编号：286477）完成健康检查，本机构的各科医生已根据您的体检项目及结果，汇总成此份健康体检报告，并经总检医生审核。据此提出对您健康状况的综合分析及建议。

瑞慈健康体检倡导“大健康、大康复”，提出“健康是第一财富（Rich）”的人文理念。希望您仔细阅读并妥善地保管此份健康体检报告，并认真关注报告中的提示与建议，若您对报告内容有任何疑问，可直接与瑞慈健康体检客服部联系，进一步咨询。

健康体检咨询电话：0352-2824444

客户服务咨询电话：0352-2830597

400-6112995

瑞慈健康体检报告由下列内容组成：

第一部分：主检报告

第二部分：分科分项结果

第三部分：检验报告

第四部分：附表

主检报告

检查综述

- 1、【血常规（五分类）】 血小板压积(PCT)偏高(0.291%) 血红蛋白偏低(106 g/L) 红细胞压积(HCT)偏低(34.1%) 红细胞平均体积(MCV)偏低(78.6 f1) 平均血红蛋白含量(MCH)偏低(24.4 pg) 平均血红蛋白浓度(MCHC)偏低(310 g/L)
- 2、【尿沉渣】 白细胞尿偏高(14 个/u1)
- 3、【血脂四项】 动脉硬化指数偏低(0.92)
- 4、【尿常规】 维生素 C+- 鳞状上皮细胞偏高(4 /HP) 尿白细胞(LEU)+-
- 5、【甲状腺彩超】 甲状腺双侧叶结节 TI-RADS III级 定期复查

医生建议

【平均血红蛋白浓度(MCHC)偏低】：

- (1)建议内科咨询，定期复查。

【红细胞平均体积(MCV)偏低】：

- (1)供内科结合临床参考。

【红细胞压积(HCT)偏低】：

- (1)结合临床，内科咨询。
- (2)血液流动性增加，其降低的临床意义可能是由于体内水分较多，或有贫血，定期复查血常规，血液科随诊。

【血小板压积(PCT)偏高】：

- (1)血小板压积是指外周血中血小板的容积占血液容积的百分比。血小板压积偏高，如果在血小板数目正常的情况下，可不做考虑。如果血小板数目明显增高，建议往血液科进一步复查，以明确诊断。

【平均血红蛋白含量(MCH)偏低】：

- (1)供内科结合临床参考。

【血红蛋白偏低】：

- (1)血液科咨询，必要时治疗。
- (2)复查血常规。

【白细胞尿偏高】：

- (1)白细胞尿偏高，一般提示为泌尿系感染，白细胞数目跟感染的程度相关，细菌感染的程度越重，白细胞数目增加的越高。建议往泌尿外科诊断治疗。

【动脉硬化指数偏低】：

- (1)建议内科结合临床参考。

【鳞状上皮细胞偏高】：

- (1)在生理情况下，机体正常的新陈代谢都会引起鳞状上皮细胞的脱离，这是一种正常的机体现象。如果长时间出现鳞状上皮细胞偏高的现象时，则有可能是尿路感染、泌尿系统结石等因素导致，应及时往泌尿外科进一步诊断治疗。

【尿白细胞 (LEU)+-】：

(1) 建议结合临床参考。

【维生素 C+-】：

(1) 尿液中维生素 C 阳性，一般提示饮食中摄入维生素 C 含量较高的食物，引起尿液中维生素 C 呈阳性反应。建议定期复查尿常规。

【甲状腺双侧叶结节】：

(1) 甲状腺结节是一种常见的甲状腺疾病，很多甲状腺疾病可表现为结节，如可由甲状腺退行性变、炎症、自身免疫性及新生物等多种病变所致。甲状腺结节在各个年龄段的男女人群中均可见到，但中年女性中较多。

(2) 甲状腺结节分良性和恶性两大类，良性的占绝大多数，恶性者不足 1%，判断甲状腺结节的良恶主要依靠病史、体格检查、放射性核素扫描、穿刺细胞学检查。

(3) 建议往外科就诊，进一步检查，明确诊断，结合临床诊治并定期复查。

汇总医生： 丁昊炜

主检日期： 2025-03-26

主检医生：

分科结果

检验报告

尿常规

| 项目名称 | 检查结果 | 单位 | 参考值 | 提示 |
|-------------|-------|------|--------------|----|
| 胆红素(BIL) | - | | 阴性 | |
| 隐血(ERY) | - | | 阴性 | |
| 小圆上皮细胞(SRC) | 0 | 个/u1 | 0--0 | |
| 维生素C | +- | | 阴性 | |
| 异常红细胞 | 0 | 个/u1 | 0--3 | |
| 红细胞(正常) | 0 | 个/u1 | 0--6 | |
| 鳞状上皮细胞 | 4 | 个/u1 | 0--0 | ↑ |
| 粘液丝 | 0 | 个/u1 | 0--0 | |
| 尿葡萄糖(GLU) | - | | 阴性 | |
| 酮体(KET) | - | | 阴性 | |
| 比重(SG) | 1.015 | | 1.003--1.030 | |
| 酸碱度(PH) | 6.5 | | 4.5--8.0 | |
| 尿蛋白质(PRO) | - | | 阴性 | |
| 尿胆原(URO) | - | | 阴性 | |
| 亚硝酸盐(NIT) | - | | 阴性 | |
| 尿白细胞(LEU) | +- | | 阴性 | |

*小结:

维生素C+- 鳞状上皮细胞偏高(4 /HP) 尿白细胞(LEU)+-

操作员: 王小雪 检查日期:2025-03-24

检查医生: 康建忠

血常规(五分类)

| 项目名称 | 检查结果 | 单位 | 参考值 | 提示 |
|--------------|------|----------|----------|----|
| 白细胞(WBC) | 5.39 | $10^9/L$ | 3.5--9.5 | |
| 淋巴细胞绝对值(LY#) | 1.44 | $10^9/L$ | 1.1--3.2 | |

| | | | | |
|----------------------|-------|-------------|------------|---|
| 淋巴细胞百分比 (LY%) | 26.7 | % | 20--50 | |
| 中性粒细胞绝对值 (GR#) | 3.50 | $10^9/L$ | 1.8--6.3 | |
| 中性粒细胞百分比 (GR%) | 65.0 | % | 40--75 | |
| 嗜碱性粒细胞绝对值 (BA#) | 0.02 | $10^9/L$ | 0--0.06 | |
| 嗜碱性粒细胞百分比 (BA%) | 0.4 | % | 0--1.0 | |
| 嗜酸性粒细胞绝对值 (EO#) | 0.12 | $10^9/L$ | 0.02--0.52 | |
| 嗜酸性粒细胞百分比 (EO%) | 2.2 | % | 0.4--8.0 | |
| 血小板 (PLT) | 349 | $10^9/L$ | 125--350 | |
| 血小板分布宽度 (PDW) | 15.5 | % | 15--17 | |
| 平均血小板体积 (MPV) | 8.3 | f1 | 6.0--14.0 | |
| 血小板压积 (PCT) | 0.291 | % | 0.11--0.28 | ↑ |
| 红细胞 (RBC) | 4.33 | $10^{12}/L$ | 4.3--5.8 | |
| 血红蛋白 | 106 | g/L | 130--175 | ↓ |
| 红细胞压积 (HCT) | 34.1 | % | 40--50 | ↓ |
| 红细胞平均体积 (MCV) | 78.6 | f1 | 82--100 | ↓ |
| 平均血红蛋白含量 (MCH) | 24.4 | pg | 27--34 | ↓ |
| 平均血红蛋白浓度 (MCHC) | 310 | g/L | 316--354 | ↓ |
| 单核细胞绝对值 (MO#) | 0.31 | $10^9/L$ | 0.1--0.60 | |
| 单核细胞百分比 (MO%) | 5.7 | % | 3--10 | |
| 红细胞分布宽度标准差 (RDW-SD) | 43.1 | f1 | 35--56 | |
| 红细胞分布宽度变异系数 (RDW-CV) | 14.6 | % | 10.6--16.6 | |
| 大血小板比率 | 14.7 | % | 11--45 | |
| 大血小板数目 | 51 | $10^9/L$ | 30--90 | |
| 未成熟粒细胞数目 | 0.01 | $10^9/L$ | 0--999 | |
| 未成熟粒细胞百分比 | 0.1 | % | 0--100 | |
| 有核红细胞数目 | 0.000 | $10^9/L$ | 0--9999 | |
| 有核红细胞百分比 | 0.00 | /100WBC | 0--9999 | |

*小结:

血小板压积(PCT)偏高(0.291%) 血红蛋白偏低(106 g/L) 红细胞压积(HCT)偏低(34.1%) 红细胞平均体积(MCV)偏低(78.6 fL) 平均血红蛋白含量(MCH)偏低(24.4 pg) 平均血红蛋白浓度(MCHC)偏低(310 g/L)

操作员：王小雪 检查日期：2025-03-24 检查医生：康建忠

肾功三项

| 项目名称 | 检查结果 | 单位 | 参考值 | 提示 |
|------------|--------|--------|----------|----|
| 肌酐(CREA) | 59.60 | umol/L | 57--97 | |
| 尿酸(UA) | 234.00 | umol/L | 200--420 | |
| 尿素测定(Urea) | 5.01 | mmol/L | 3.1--8.0 | |

***小结:**

未见异常

操作员：梁可欣 检查日期：2025-03-24 检查医生：康建忠

空腹血糖

| 项目名称 | 检查结果 | 单位 | 参考值 | 提示 |
|----------|------|--------|-----------|----|
| 葡萄糖(GLU) | 5.11 | mmol/L | 3.89--6.1 | |

***小结:**

未见异常

操作员：梁可欣 检查日期：2025-03-24 检查医生：康建忠

尿沉渣

| 项目名称 | 检查结果 | 单位 | 参考值 | 提示 |
|----------|------|------|-------|----|
| 白细胞尿 | 14 | 个/uL | 0--13 | ↑ |
| 上皮细胞(EC) | 4 | /HP | 0--28 | |
| 管型(CAST) | 0 | 个/uL | 0--1 | |
| 霉菌(尿) | 0 | /HP | 0--0 | |
| 结晶 | 0 | /HP | 0--10 | |
| 透明度(CLA) | 清亮 | | | |
| 胆红素(BIL) | - | | 阴性 | |

| | | | | |
|--------------|-----|------|------|--|
| 颜色 (Colour) | 淡黄色 | | | |
| 红细胞(尿) (RBC) | 0 | 个/u1 | 0--6 | |

***小结:**

白细胞尿偏高(14 个/u1)

操作员：王小雪 检查日期:2025-03-24 检查医生:康健忠

血脂四项

| 项目名称 | 检查结果 | 单位 | 参考值 | 提示 |
|-------------|------|--------|------------|----|
| 动脉硬化指数 | 0.92 | | 1.31--3.19 | ↓ |
| 总胆固醇(CHOL) | 3.40 | mmol/L | 2.59--5.2 | |
| 甘油三脂(TG) | 0.95 | mmol/L | 0.7--1.7 | |
| 低密度脂蛋白(LDL) | 1.38 | mmol/L | 0--4.13 | |
| 高密度脂蛋白(HDL) | 1.50 | mmol/L | 0.77--1.55 | |

***小结:**

动脉硬化指数偏低(0.92)

操作员：梁可欣 检查日期:2025-03-24 检查医生:康健忠

肝功能三项

| 项目名称 | 检查结果 | 单位 | 参考值 | 提示 |
|----------------|-------|-----|----------|----|
| γ-谷氨酰转肽酶(GGT) | 12.0 | U/L | 10--60 | |
| 丙氨酸氨基转移酶(ALT) | 12.00 | U/L | 9--50 | |
| 门冬氨酸氨基转移酶(AST) | 15.00 | U/L | 15--40 | |
| 谷草比谷丙 | 1.25 | | 0.4--2.5 | |

***小结:**

未见异常

操作员：梁可欣 检查日期:2025-03-24 检查医生:康健忠

大同瑞慈康复医院 12导联心电图报告

李昌泽 男 38岁

体检号:286477

病床号:

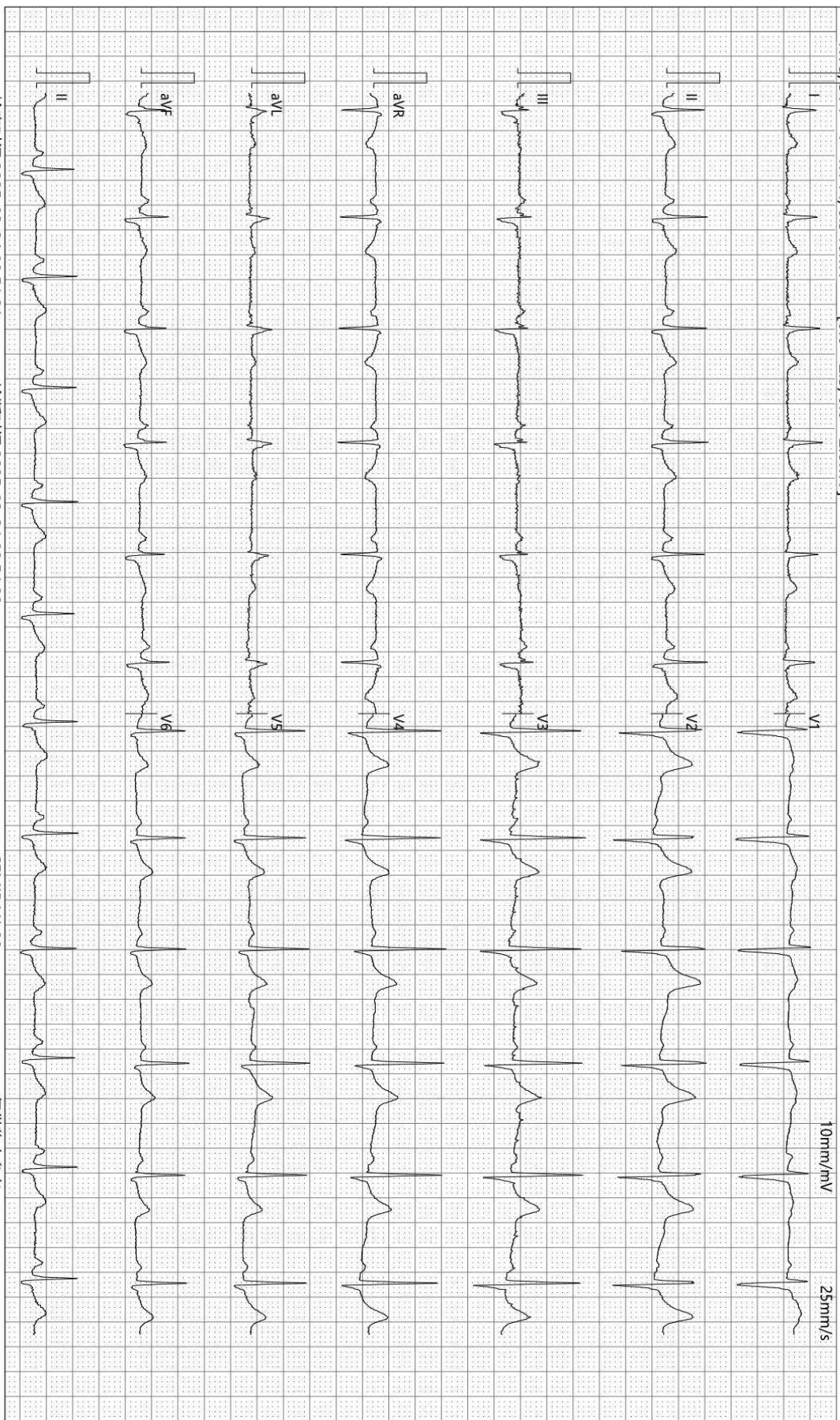
诊断结果:

- 1.窦性心律
- 2.正常心电图

诊断医生:

张之生

| | | |
|---------|-----------------|-----------------------------|
| HR | : 67bpm | [60 ~ 100bpm] |
| P | : 112 f ms | [0 ~ 110ms] |
| PR | : 158ms | [120 ~ 200ms] |
| QRS | : 91ms | [60 ~ 100ms] |
| QT/QTc | : 391/413ms | [320 ~ 440/0 ~ 450ms] |
| P/QRS/T | : 74/16/42deg. | [0 ~ 75/-30 ~ 90/0 ~ 75deg] |
| RV5/SV1 | : 1.144/0.946mV | [0.0 ~ 2.5/0.0 ~ 2.0mV] |



检查时间:2025-03-24 09:51:21

诊断时间:2025-03-24 09:54:00

SEMIP V1 90

仅供临床参考

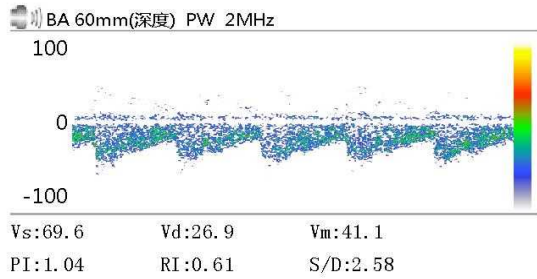
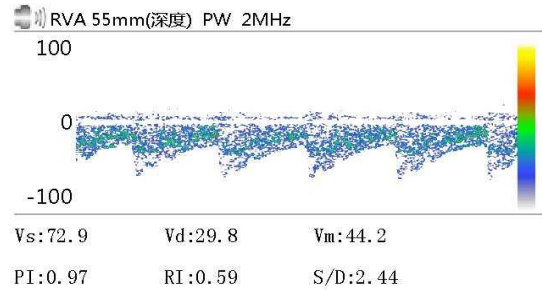
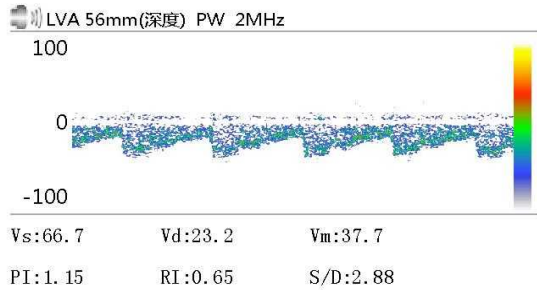
Text



大同瑞慈健康体检

颅内多普勒血流图 (TCD) 检查报告单

姓名: 李昌泽 性别: 男 年龄: 38 岁 检查号: 2009120535
 申请科室: 体检科 申请医师: 李菊蓉 检查类型: 颅内血管 床号:



Vs: Vd: Vm:
 PI: RI: S/D:

Vs: Vd: Vm:
 PI: RI: S/D:

Vs: Vd: Vm:
 PI: RI: S/D:

医生意见

结论: 椎-基底动脉脑血管超声未见异常。

李菊蓉

检查日期: 2025-03-24

本报告单仅提供临床参考

Rich 大同瑞慈康复医院
超声诊断图文报告

流水号: 2009120535

超声号: 1816408

姓名: 李昌泽

年龄: 38 岁

性别: 男

检查设备: Vivid E95

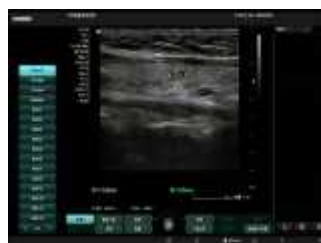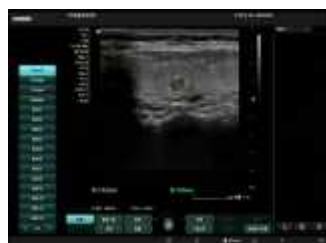体检号: 286477

申请医院: 本院

体检科室: 体检科

检查部位: 甲状腺彩超

经典图像:



影像所见:

甲状腺双侧叶形态正常, 包膜完整, 右侧叶实质内探及大小约 0.6*0.4cm 低回声结节, 形态规则, 边界清, CDFI: 结节内可见血流信号, 左侧叶实质内探及大小约 0.6*0.3cm 低回声结节, 形态规则, 边界清, CDFI: 结节内可见血流信号, 余实质回声均匀。

双侧颈部未见明显肿大淋巴结。

影像诊断:

甲状腺双侧叶结节 TI-RADSIII 级定期复查

报告医师: 柴芳

检查日期: 2025-03-24

审核医师: 柴芳

报告日期: 2025-03-24



注: 本报告仅供临床医生参考!

地址: 大同市魏都大道 79 号。若有疑问, 请致电: 0352---2830580

Rich 大同瑞慈康复医院
超声诊断图文报告

流水号: 2009120535

超声号: 1816475

姓名: 李昌泽

年龄: 38 岁

性别: 男

检查设备: Vivid E95

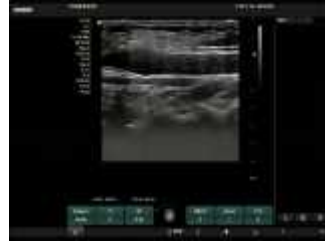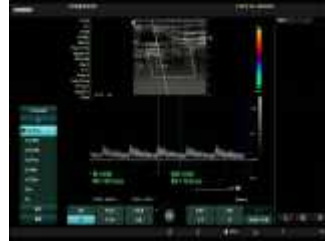
体检号: 286477

申请医院: 本院

体检科室: 体检科

检查部位: 颈部血管彩超

经典图像:



影像所见:

右锁骨下动脉起始处、双侧颈总动脉、颈内、颈外动脉起始段内中膜不增厚, 内壁欠光滑, 管壁未见明确强回声斑。CDFI: 血流充盈好。PW: 频谱形态正常。

双侧椎动脉走行正常, 椎动脉内径正常, 管壁不厚, 管腔内为无回声, CDFI: 血流充盈好。PW: 频谱正常。

| 内径 mm | 流速 cm/s | RI | | |
|-------|---------|----|------|------|
| 左侧椎动脉 | 3.2 | | 46.0 | 0.62 |
| 右侧椎动脉 | 3.3 | | 30.7 | 0.60 |

影像诊断:

双侧颈动脉、椎动脉未见明显异常

报告医师: 柴芳

检查日期: 2025-03-24

审核医师: 柴芳

报告日期: 2025-03-24



注: 本报告仅供临床医生参考!

地址: 大同市魏都大道 79 号。若有疑问, 请致电: 0352---2830580

Rich 大同瑞慈康复医院
超声诊断图文报告

流水号: 2009120535

超声号: 1816477

姓名: 李昌泽

年龄: 38 岁

性别: 男

检查设备: Vivid E95

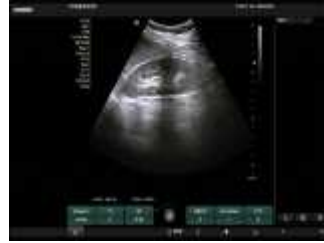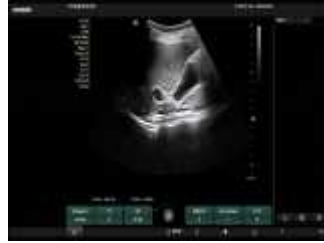体检号: 286477

申请医院: 本院

体检科室: 体检科

检查部位: 全腹彩超

经典图像:



影像所见:

肝脏大小形态正常, 包膜光滑完整, 实质回声均匀, 肝内管道系统走行清晰, 门静脉及肝内胆管不扩张。
胆囊大小形态正常, 壁不厚、光滑, 囊内透声好, 肝外胆管不扩张。
胰腺大小形态正常, 实质回声均匀, 主胰管不扩张。
脾脏大小形态正常, 实质回声均匀, 脾门静脉不宽。
双肾大小形态正常, 皮髓质分界清晰, 集合系统未见分离, 双侧输尿管未见扩张。

影像诊断:

肝、胆、脾、胰、双肾未见明显异常

报告医师: 柴芳

检查日期: 2025-03-24

审核医师: 柴芳

报告日期: 2025-03-24



注: 本报告仅供临床医生参考!

地址: 大同市魏都大道 79 号。若有疑问, 请致电: 0352---2830580

ID 号: 2009120535

影像号: CT20250323037

姓名: 李昌泽

年龄: 38 岁

性别: 男

检查设备: 西门子量子双源 CT

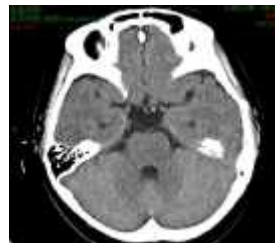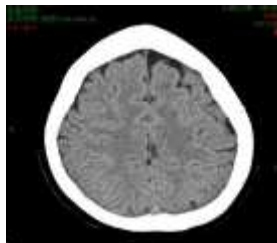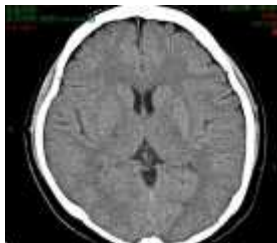体检号: 286477

申请医院: 本院

体检科室: 体检科

检查部位: CT 检查

经典图像:



影像所见:

颅脑结构双侧对称, 脑实质内未见异常密度。中线结构居中。脑沟、裂、池及脑室系统等未见异常。

影像诊断:

颅脑未见明显异常

报告医师: 剧艳军

检查日期: 2025-03-25

审核医师: 剧艳军

报告日期: 2025-03-25

姓名: 李昌泽

年龄: 38岁

性别: 男

检查设备: 西门子数字X线摄影

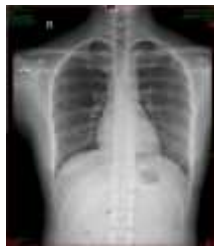体检号: 286477

申请医院: 本院

体检科室: 体检科

检查部位: 胸部正位片

经典图像:



影像所见:

胸廓对称。气管居中，纵隔无移位。双肺野清晰。肺门影未见增大。心脏大小、形态正常。双膈面光滑，肋膈角锐利。

影像诊断:

胸部平片未见异常。

报告医师: 李贵

检查日期: 2025-03-24

审核医师: 李贵

报告日期: 2025-03-24