



2009100579

# 大同瑞慈健康体检

## 报 告 册

体检编号	285244	工号	42
姓名	赵龙		
性别	男	年龄	45岁
单位	大同市煤矿安全监管大队		
部门	大同市煤矿安全监管大队		
联系电话	13934743787		
体检日期	2025-11-02		

尊敬的赵龙先生您好！

首先，瑞慈健康体检全体员工欢迎您的光临，并对您的信任表示衷心的感谢！

您于 2025-11-02 （体检编号：285244）完成健康检查，本机构的各科医生已根据您的体检项目及结果，汇总成此份健康体检报告，并经总检医生审核。据此提出对您健康状况的综合分析及建议。

瑞慈健康体检倡导“大健康、大康复”，提出“健康是第一财富（Rich）”的人文理念。希望您仔细阅读并妥善地保管此份健康体检报告，并认真关注报告中的提示与建议，若您对报告内容有任何疑问，可直接与瑞慈健康体检客服部联系，进一步咨询。

健康体检咨询电话：0352-2824444

客户服务咨询电话：0352-2830597

400-6112995

瑞慈健康体检报告由下列内容组成：

第一部分：主检报告

第二部分：分科分项结果

第三部分：检验报告

第四部分：附表

## 主检报告

### 检查综述

- 1、【血常规（五分类）】 血小板分布宽度(PDW)偏低(12.1 f1)
- 2、【肝功能十三项】  $\gamma$ -谷氨酰转肽酶(GGT)偏低(8.0 U/L) 门冬氨酸氨基转移酶(AST)偏低(14.00 U/L)
- 3、【尿沉渣】 上皮细胞(EC)偏高(41 /HP)
- 4、【尿常规】 鳞状上皮细胞偏高(41 /HP) 粘液丝偏高(1 /HP)
- 5、【甲状腺彩超】 甲状腺双侧叶结节（右侧多发） TI-RADS 2- 3级

### 医生建议

**【血小板分布宽度(PDW)偏低】：**

- (1)供内科结合临床参考。

**【门冬氨酸氨基转移酶(AST)偏低】：**

- (1)建议消化内科诊断治疗。

**【 $\gamma$ -谷氨酰转肽酶(GGT)偏低】：**

- (1)建议消化内科结合临床参考。

**【上皮细胞(EC)偏高】：**

- (1)尿液中的上皮细胞主要包括肾小管上皮细胞、移行上皮细胞、鳞状上皮细胞。尿液中出现肾小管上皮细胞，多见于肾小管病变。移行上皮细胞提示相应部位的病变。
- (2)在正常的尿液中可见少量的鳞状上皮细胞，如果鳞状上皮细胞大量增加，并伴有白细胞增多，则提示有炎症，女性患者则因排除阴道分泌物混入的位于阴道表层的扁平上皮细胞。

**【鳞状上皮细胞偏高】：**

- (1)在生理情况下，机体正常的新陈代谢都会引起鳞状上皮细胞的脱离，这是一种正常的机体现象。如果长时间出现鳞状上皮细胞偏高的现象时，则有可能是尿路感染、泌尿系统结石等因素导致，应及时往泌尿外科进一步诊断治疗。

**【粘液丝偏高】：**

- (1)尿常规中粘液丝是由尿路中细胞分泌出来的，在有尿路感染时分泌会明显增多，且伴有炎症细胞的出现。
- (2)粘液丝偏高，可分为生理性偏高和病理性偏高两种，生理性偏高一般是由于喝水较少导致的尿液浓缩，一般在喝水后就能达到稀释的效果。
- (3)病理性的粘液丝偏高是由于泌尿系炎症或者是前列腺炎导致的，需要注意观察，多喝水，同时有白细胞等炎症细胞增多时，应及时服用抗感染药物治疗。如果仅有粘液丝的增多而没有白细胞等炎症细胞增多时，尿路有炎症的可能性不大。
- (4)建议平时饮食注意清淡，多喝水，少吃油腻和辛辣的食物，要注意个人清洁卫生，勤洗阴部，注意休息。

**【甲状腺双侧叶结节（右侧多发）】：**

- (1)甲状腺结节是一种常见的甲状腺疾病，很多甲状腺疾病可表现为结节，如可由甲状腺退行性变、炎症、自身免疫性及新生物等多种病变所致。甲状腺结节在各个年龄段的男女人群中均可见到，但中年女性中较多。
- (2)甲状腺结节分良性和恶性两大类，良性的占绝大多数，恶性者不足1%，判断甲状腺结节的良恶主要依靠病史、体格检查、放射性核素扫描、穿刺细胞学检查。
- (3)建议往普外科就诊，进一步检查，明确诊断，结合临床诊治并定期复查。

汇总医生： 丁昊炜

主检日期： 2025-11-03

主检医生：

## 分科结果

### 身高、体重、血压

项目名称	检查结果	项目名称	检查结果
身高	163cm	体重	64kg
血压	112/67mmHg		

**\*小结:**

未见异常

操作员：张悦 检查日期：2025-11-02 检查医生：名燕凌

## 检验报告

### 尿常规

项目名称	检查结果	单位	参考值	提示
胆红素(BIL)	-		阴性	
隐血(ERY)	-		阴性	
小圆上皮细胞(SRC)	0	个/u1	0--0	
维生素C	-		阴性	
异常红细胞	1	个/u1	0--3	
红细胞(正常)	1	个/u1	0--6	
鳞状上皮细胞	41	个/u1	0--0	↑
粘液丝	1	个/u1	0--0	↑
尿葡萄糖(GLU)	-		阴性	
酮体(KET)	-		阴性	
比重(SG)	1.020		1.003--1.030	
酸碱度(PH)	6.0		4.5--8.0	
尿蛋白质(PRO)	-		阴性	
尿胆原(URO)	-		阴性	
亚硝酸盐(NIT)	-		阴性	
尿白细胞(LEU)	-		阴性	

**\*小结:**

鳞状上皮细胞偏高(41 /HP) 粘液丝偏高(1 /HP)

操作员: 祁佳佳 检查日期: 2025-11-02 检查医生: 康建忠

### 心肌酶三项

项目名称	检查结果	单位	参考值	提示
乳酸脱氢酶(LDH)	148.00	U/L	120--250	
肌酸激酶(CK)	134.00	U/L	50--310	

肌酸激酶同工酶(CK-Mb(M))	14	U/L	0--25	
-------------------	----	-----	-------	--

**\*小结:**

未见异常

操作员：孙钰 检查日期:2025-11-02 检查医生:康健忠

**血常规（五分类）**

项目名称	检查结果	单位	参考值	提示
白细胞(WBC)	6.61	10 <sup>9</sup> /L	3.5--9.5	
淋巴细胞绝对值(LY#)	1.90	10 <sup>9</sup> /L	1.1--3.2	
淋巴细胞百分比(LY%)	28.8	%	20--50	
中性粒细胞绝对值(GR#)	4.30	10 <sup>9</sup> /L	1.8--6.3	
中性粒细胞百分比(GR%)	65.0	%	40--75	
嗜碱性粒细胞绝对值(BA#)	0.01	10 <sup>9</sup> /L	0--0.06	
嗜碱性粒细胞百分比(BA%)	0.2	%	0--1.0	
嗜酸性粒细胞绝对值(E0#)	0.12	10 <sup>9</sup> /L	0.02--0.52	
嗜酸性粒细胞百分比(E0%)	1.8	%	0.4--8	
血小板(PLT)	217	10 <sup>9</sup> /L	125--350	
血小板分布宽度(PDW)	12.1	%	15--17	↓
平均血小板体积(MPV)	10.7	f1	6.0--14.0	
血小板压积(PCT)	0.233	%	0.11--0.28	
红细胞(RBC)	4.54	10 <sup>12</sup> /L	4.3--5.8	
血红蛋白	130	g/L	130--175	
红细胞压积(HCT)	40.5	%	40--50	
红细胞平均体积(MCV)	89.2	f1	82--100	
平均血红蛋白含量(MCH)	28.6	pg	27--34	
平均血红蛋白浓度(MCHC)	321	g/L	316--354	
单核细胞绝对值(MO#)	0.28	10 <sup>9</sup> /L	0.1--0.6	
单核细胞百分比(MO%)	4.2	%	3--10	

红细胞分布宽度标准差 (RDW-SD)	47.5	f1	35--56	
红细胞分布宽度变异系数 (RDW-CV)	15.0	%	10.6--16.6	
大血小板比率	31.1	%	11--45	
大血小板数目	67	10 <sup>9</sup> /L	30--90	
未成熟粒细胞数目	0.00	10 <sup>9</sup> /L	0--0.6	
未成熟粒细胞百分比	0.0	%	0--10	
有核红细胞数目	0.002	10 <sup>9</sup> /L	0--9999	
有核红细胞百分比	0.03	/100WBC	0--9999	

**\*小结:**

血小板分布宽度 (PDW) 偏低 (12.1 f1)

操作员：祁佳佳 检查日期：2025-11-02

检查医生：康健忠

**肝功能十三项**

项目名称	检查结果	单位	参考值	提示
总蛋白 (T PROT)	66.7	g/L	65--85	
白蛋白 (ALB)	41.50	g/L	40--55	
白蛋白/球蛋白 (ALB/GLB)	1.65		1.0--2.5	
γ-谷氨酰转肽酶 (GGT)	8.0	U/L	10--60	↓
碱性磷酸酶 (ALP)	53.0	U/L	45--125	
总胆汁酸 (TBA)	7.7	umol/L	0.5--10	
总胆红素 (TBIL)	7.30	umol/L	0--26	
直接胆红素 (DBIL)	2.6	umol/L	0--8.0	
间接胆红素 (IBIL)	4.70	umol/L	0--17.39	
丙氨酸氨基转移酶 (ALT)	15.00	U/L	9--50	
门冬氨酸氨基转移酶 (AST)	14.00	U/L	15--40	↓
胆碱酯酶	6072	U/L	4620--11500	
单胺氧化酶	10.90	U/L	0--12	

**\*小结:**

γ-谷氨酰转肽酶 (GGT) 偏低 (8.0 U/L) 门冬氨酸氨基转移酶 (AST) 偏低 (14.00 U/L)

### 空腹血糖

项目名称	检查结果	单位	参考值	提示
葡萄糖(GLU)	4.65	mmol/L	3.89--6.1	

**\*小结：**

未见异常

### 尿沉渣

项目名称	检查结果	单位	参考值	提示
白细胞尿	2	个/u1	0--13	
上皮细胞(EC)	41	/HP	0--28	↑
管型(CAST)	0	个/u1	0--1	
霉菌(尿)	0	/HP	0--0	
结晶	0	/HP	0--10	
透明度(CLA)	清亮			
胆红素(BIL)	-		阴性	
颜色(Colour)	淡黄色			
红细胞(尿)(RBC)	2	个/u1	0--6	

**\*小结：**

上皮细胞(EC)偏高(41 /HP)

### 血脂四项

项目名称	检查结果	单位	参考值	提示
动脉硬化指数	2.09		1.31--3.19	
总胆固醇(CHOL)	4.23	mmol/L	2.59--5.2	
甘油三脂(TG)	1.23	mmol/L	0.7--1.7	

低密度脂蛋白(LDL)	2.30	mmol/L	0--4.13	
高密度脂蛋白(HDL)	1.10	mmol/L	0.77--1.55	

**\*小结:**

未见异常

操作员：孙钰 检查日期:2025-11-02 检查医生:康健忠

**肾功能七项**

项目名称	检查结果	单位	参考值	提示
肌酐(CREA)	49.30	umol/L	41--111	
尿酸(UA)	220.00	umol/L	200--420	
$\beta$ 2微球蛋白测定	0.94	mg/L	0.8--1.8	
尿素测定(Urea)	4.02	mmol/L	3.1--9.5	
胱抑素C测定	0.83	mg/l	0--1.35	
尿微量白蛋白	3.5	ug/ml	0--30	
内生肌酐清除率试验	115.81		>80	

**\*小结:**

未见异常

操作员：孙钰 检查日期:2025-11-02 检查医生:康健忠

大同瑞慈康复医院 12导联心电图报告

赵龙 男 45岁

体检号:285244

病床号:

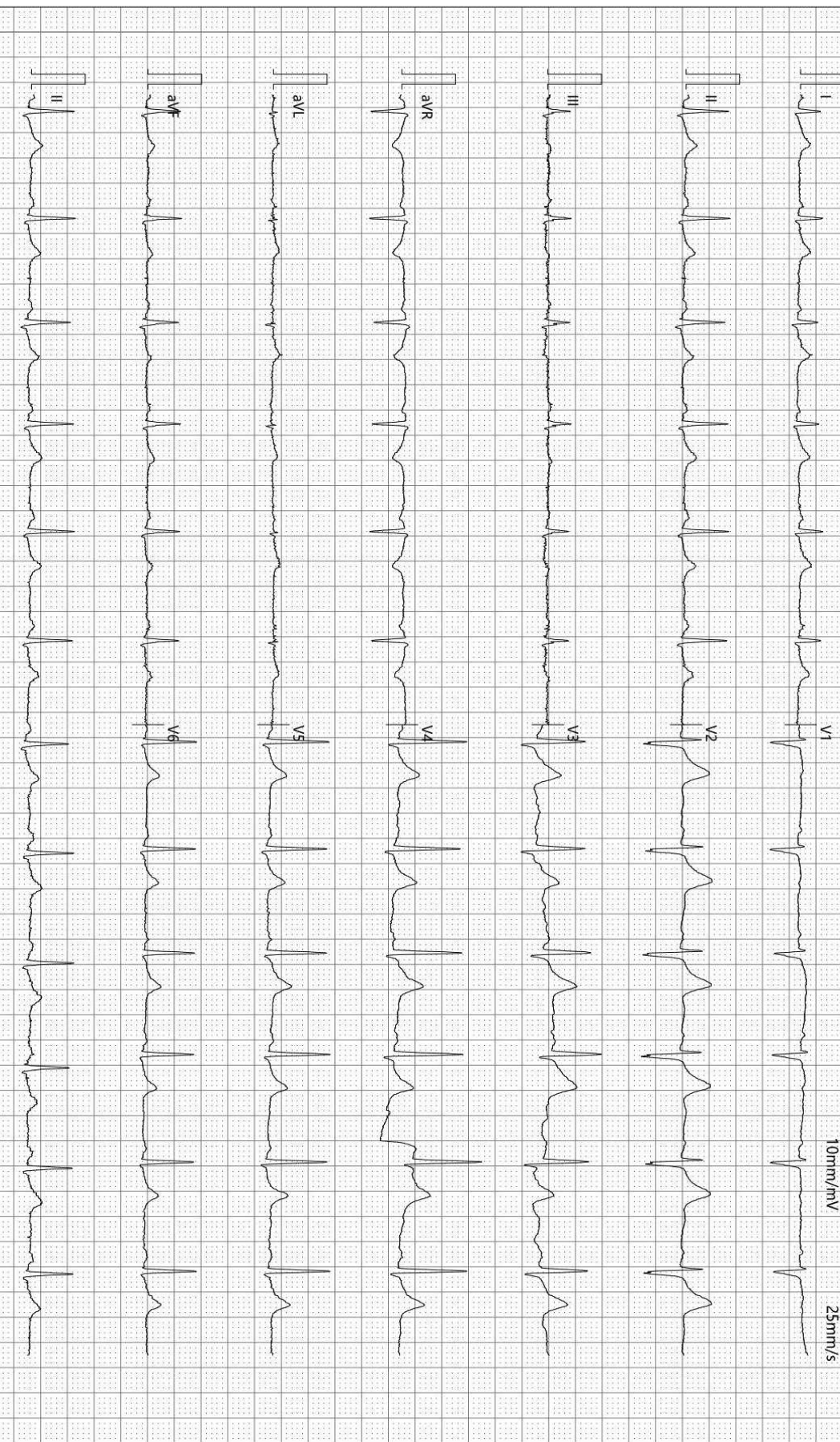
诊断结果:

- 1.窦性心律
- 2.正常心电图

诊断医生:

张之生

HR : 71bpm [60~100bpm]  
 P : 113 f ms [0~110ms]  
 PR : 151ms [120~200ms]  
 QRS : 87ms [60~100ms]  
 QT/QTc : 380/415ms [320~440/0~450ms]  
 P/QRS/T : 58/60/39deg. [0~75/-30~90/0~75deg]  
 RV5/SV1 : 1.126/0.532mV [0.0~2.5/0.0~2.0mV]



检查时间:2025-11-02 08:02:40

诊断时间:2025-11-02 08:15:21

SEMIP V1.90

仅供临床参考

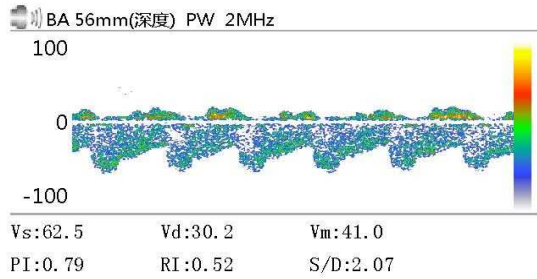
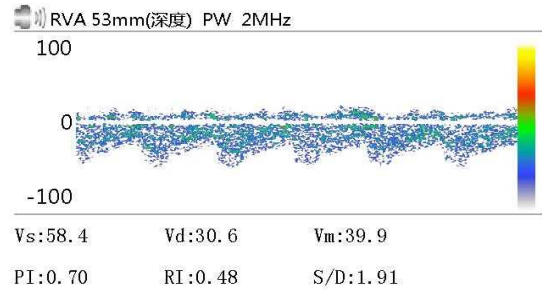
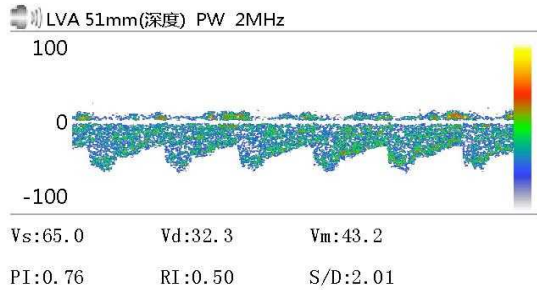
Text



# 大同瑞慈健康体检

## 颅内多普勒血流图 (TCD) 检查报告单

姓名: 赵龙      性别: 男      年龄: 45 岁      检查号: 2009100579  
 申请科室: 体检科      申请医师: 李菊蓉      检查类型: 颅内血管      床号:



Vs:      Vd:      Vm:  
 PI:      RI:      S/D:

Vs:      Vd:      Vm:  
 PI:      RI:      S/D:

Vs:      Vd:      Vm:  
 PI:      RI:      S/D:

### 医生意见

结论: 椎-基底动脉脑血管超声未见异常。

李菊蓉

检查日期: 2025-11-02

本报告单仅提供临床参考

Rich 大同瑞慈康复医院  
超声诊断图文报告

流水号: 2009100579

超声号: 2015795

姓名: 赵龙

年龄: 45 岁

性别: 男

检查设备: Vivid E95

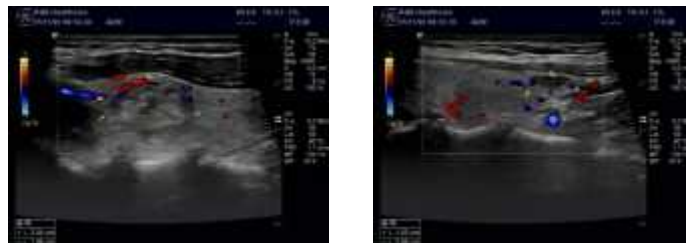
体检号: 285244

申请医院: 本院

体检科室: 体检科

检查部位: 甲状腺彩超

经典图像:



影像所见:

甲状腺双侧叶形态正常, 包膜完整, 左侧叶探及囊实性结节, 大小约 2.0\*1.5cm, 形态规则, 边界清, CDFI: 结节周边及内部均可探及血流信号; 右侧叶探及数个结节, 较大的呈囊实性, 大小约 1.0\*0.6cm, 形态规则, 边界清, CDFI: 结节内未见血流信号, 余实质回声均匀。

双侧颈部未见明显肿大淋巴结。

影像诊断:

甲状腺双侧叶结节 (右侧多发) TI-RADS2-3 级

报告医师: 李菊蓉

检查日期: 2025-11-02


审核医师: 李菊蓉

报告日期: 2025-11-02



注: 本报告仅供临床医生参考!

地址: 大同市魏都大道 79 号。若有疑问, 请致电: 0352---2830580

 **大同瑞慈康复医院**  
**超声诊断图文报告**

流水号：2009100579

超声号：2015797

姓名：赵龙

年龄：45岁

性别：男

检查设备：Vivid E95

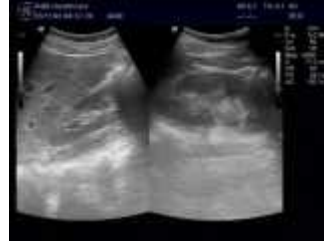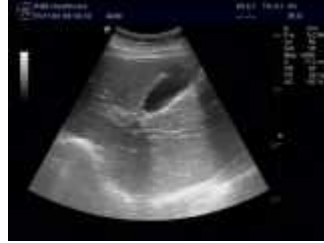体检号：285244

申请医院：本院

体检科室：体检科

检查部位：全腹彩超

经典图像：



影像所见：

肝脏大小形态正常，包膜光滑完整，实质回声均匀，肝内管道系统走行清晰，门静脉及肝内胆管不扩张。  
胆囊大小形态正常，壁不厚、光滑，囊内透声好，肝外胆管不扩张。  
胰腺大小形态正常，实质回声均匀，主胰管不扩张。  
脾脏大小形态正常，实质回声均匀，脾门静脉不宽。  
双肾大小形态正常，皮髓质分界清晰，集合系统未见分离，双侧输尿管未见扩张。

影像诊断：

肝、胆、脾、胰、双肾未见明显异常

报告医师：李菊蓉

检查日期：2025-11-02

审核医师：李菊蓉

报告日期：2025-11-02



注：本报告仅供临床医生参考！

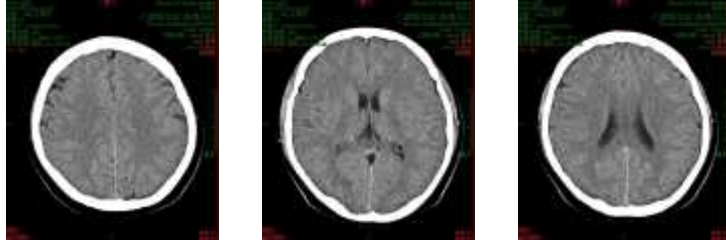地址：大同市魏都大道79号。若有疑问，请致电：0352---2830580

ID 号: 2009100579

影像号: CT20251101359

姓名: 赵龙                      年龄: 45 岁                      性别: 男                      检查设备: 西门子量子双源 CT  
体检号: 285244                      申请医院: 本院                      体检科室: 体检科                      检查部位: 脑部双源 CT

经典图像:



影像所见:

双侧大脑半球对称, 脑实质未见异常, 脑室无扩张, 脑沟裂无增宽, 脑中线居中。脑干、小脑未见异常。颅骨未见异常。

影像诊断:

颅脑 CT 平扫未见异常

报告医师: 叶道斌

检查日期: 2025-11-02

审核医师: 叶道斌

报告日期: 2025-11-02

ID 号: 2009100579

影像号: CT20251101360

姓名: 赵龙

年龄: 45 岁

性别: 男

检查设备: 西门子量子双源 CT

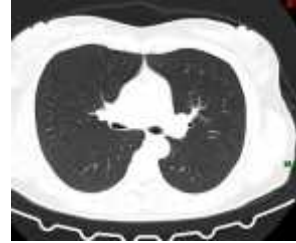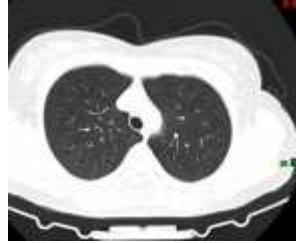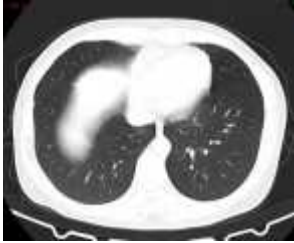体检号: 285244

申请医院: 本院

体检科室: 体检科

检查部位: 肺部双源 CT

## 经典图像:



## 影像所见:

双侧胸廓对称, 气管居中。气管及支气管未见狭窄及阻塞。双肺支气管血管束形态、结构、走行正常, 肺内未见异常密度。双肺门不大, 形态自然。心脏及大血管大小、形态未见异常。纵隔内未见肿块及肿大淋巴结。胸膜无增厚, 胸膜腔内无积液。胸壁软组织及骨骼未见病变征象。

## 影像诊断:

胸部 CT 平扫未见异常

报告医师: 张剑峰

检查日期: 2025-11-02

审核医师: 叶道斌

报告日期: 2025-11-02

