



2009080559

大同瑞慈健康体检

报 告 册

体检编号	283846	工号	15
姓名	侯晋霞		
性别	女	年龄	51岁
单位	平城区司法局		
部门	平城区司法局		
联系电话	13803422672		
体检日期	2025-04-25		

尊敬的侯晋霞女士您好！

首先,瑞慈健康体检全体员工欢迎您的光临,并对您的信任表示衷心的感谢！

您于 2025-04-25 (体检编号: 283846) 完成健康检查,本机构的各科医生已根据您的体检项目及结果,汇总成此份健康体检报告,并经总检医生审核。据此提出对您健康状况的综合分析及建议。

瑞慈健康体检倡导“大健康、大康复”,提出“健康是第一财富 (Rich)”的人文理念。希望您仔细阅读并妥善地保管此份健康体检报告,并认真关注报告中的提示与建议,若您对报告内容有任何疑问,可直接与瑞慈健康体检客服部联系,进一步咨询。

健康体检咨询电话: 0352-2824444

客户服务咨询电话: 0352-2830597

400-6112995

瑞慈健康体检报告由下列内容组成:

第一部分:主检报告

第二部分:分科分项结果

第三部分:检验报告

第四部分:附表

主检报告

检查综述

- 1、【血常规（五分类）】嗜碱性粒细胞百分比(BA%)偏高(1.6%)
- 2、【生殖道微生态】上皮细胞(白带)+/HP
- 3、【尿沉渣】白细胞尿偏高(64个/u1)
- 4、【血脂四项】动脉硬化指数偏低(1.29) 总胆固醇(CHOL)偏高(6.35 mmol/L) 高密度脂蛋白(HDL)偏高(2.21 mmol/L)
- 5、【尿常规】鳞状上皮细胞偏高(1 /HP) 粘液丝偏高(1 /HP) 亚硝酸盐(NIT)1+ 尿白细胞(LEU)1+
- 6、【心电图】1. 窦性心动过缓
- 7、【全腹彩超】肝囊肿

医生建议

【嗜碱性粒细胞百分比(BA%)偏高】：

(1) 供内科结合临床参考。

【上皮细胞(白带)+/HP】：

(1) 在生理情况下，阴道内的细胞新陈代谢会正常脱落，在取标本的时候会取到有脱落的上皮细胞，镜检时就会发现阳性，这属于正常的现象。如果同时阴道分泌物检查发现有病原菌感染的情况，建议往妇科进一步诊断治疗。

【白细胞尿偏高】：

(1) 白细胞尿偏高，一般提示为泌尿系感染，白细胞数目跟感染的程度相关，细菌感染的程度越重，白细胞数目增加的越高。建议往泌尿外科诊断治疗。

【总胆固醇(CHOL)偏高】：

(1) 总胆固醇是脂质的主要成分之一，其数量受年龄、家族、性别、饮食、遗传等多种因素影响。总胆固醇对人体生长发育以及新陈代谢有重要的作用，正常值是2.59-5.20mmol/L。

(2) 总胆固醇升高后，会增加类脂物质的堆积，会产生更多的血管斑块，进而增加心脑血管疾病的风险。大于5.21-5.69mmol/L是胆固醇的临界偏高，即使是一个完全健康的人，只要总胆固醇>7.2mmol/L或低密度脂蛋白>4.9mmol/L，未来发生心脑血管的风险就明显增高，应该马上治疗。

(3) 总胆固醇升高根据病因可分为两大类：一是原发性，是由于遗传因素缺陷所致，另一种是继发性，可引起其升高的疾病主要有糖尿病、高血压、甲减、肝肾疾病等。

(4) 降低总胆固醇的治疗中，原发性偏高应积极应用降脂药，曾经选择他汀类药物，胆固醇不能达标的，可联合用药（如依折麦布等）。

(5) 如果总胆固醇偏高，且患者有糖尿病、高血压、甲减、肝肾疾病或者已经发生心脑血管疾病的人更应积极用药，控制降低疾病风险。

(6) 戒烟，增强运动，采用低脂、低糖饮食，少食富含脂肪、胆固醇及饱和脂肪酸的食物，多进食蔬菜、水果、豆制品、粗粮、鱼和高纤维食品。

(7) 必要时在医师指导下使用降脂药物治疗，并前往内分泌科复诊。

【动脉硬化指数偏低】：

(1) 建议内科结合临床参考。

【高密度脂蛋白(HDL)偏高】：

- (1) 高密度脂蛋白(HDL)主要在肝脏合成，具有抗动脉粥样硬化的功能，是冠心病的保护因子。高密度脂蛋白(HDL)能将周围组织包括动脉壁内的胆固醇运转到肝脏进行代谢，是一种抗动脉粥样硬化的血浆脂蛋白。
- (2) 高密度脂蛋白(HDL)的含量与心血管的发病率和病变程度呈负相关，即高密度脂蛋白(HDL)减低，患冠心病的危险性增加；高密度脂蛋白(HDL)含量增高，患冠心病的危险性降低。
- (3) 高密度脂蛋白(HDL)对冠心病的临床诊断是一个重要的参考指标。它的升高是临床冠心病保护因子之一，并能防治和延缓动脉粥样硬化的发展。
- (4) 血清中高密度脂蛋白(HDL)的降低，预示着冠心病的出现。临床上常同时测定高密度脂蛋白(HDL)和血清总胆固醇，并根据它们的比值作为冠心病的信息指标。
- (5) 高密度脂蛋白(HDL)减少，主要见于冠心病、冠状动脉粥样硬化、高甘油三酯血症、慢性贫血、脑血管病、糖尿病、急慢性肝炎、肝硬化等疾病。
- (6) 戒烟，增强运动，采用低脂、低糖饮食，少食富含脂肪、胆固醇及饱和脂肪酸的食物，多进食蔬菜、水果、豆制品、粗粮、鱼和高纤维食品。
- (7) 建议当高密度脂蛋白(HDL)减少时，可参考其他相关指标，积极治疗基础性疾病，往内分泌科复诊。

【鳞状上皮细胞偏高】：

- (1) 在生理情况下，机体正常的新陈代谢都会引起鳞状上皮细胞的脱离，这是一种正常的机体现象。如果长时间出现鳞状上皮细胞偏高的现象时，则有可能是尿路感染、泌尿系统结石等因素导致，应及时往泌尿外科进一步诊断治疗。

【粘液丝偏高】：

- (1) 尿常规中粘液丝是由尿路中细胞分泌出来的，在有尿路感染时分泌会明显增多，且伴有炎症细胞的出现。
- (2) 粘液丝偏高，可分为生理性偏高和病理性偏高两种，生理性偏高一般是由于喝水较少导致的尿液浓缩，一般在喝水后就能达到稀释的效果。
- (3) 病理性的粘液丝偏高是由于泌尿系炎症或者是前列腺炎导致的，需要注意观察，多喝水，同时有白细胞等炎症细胞增多时，应及时服用抗感染药物治疗。如果仅有粘液丝的增多而没有白细胞等炎症细胞增多时，尿路有炎症的可能性不大。
- (4) 建议平时饮食注意清淡，多喝水，少吃油腻和辛辣的食物，要注意个人清洁卫生，勤洗阴部，注意休息。

【亚硝酸盐(NIT)1+】：

- (1) 建议泌尿外科诊断治疗。

【尿白细胞(LEU)1+】：

- (1) 建议泌尿外科诊断治疗。

【窦性心动过缓】：

- (1) 可见于正常人、体力劳动者、运动员，无症状者一般不需治疗，可定期随访，跟踪观察。
- (2) 如果有症状（胸闷、黑矇、晕厥等）请做动态心电图等相关检查，在医生指导下服用提升心率的药物如：心宝、红参等。如果每分钟心率低于45次伴有晕厥、胸闷等症状时，需安装心脏起搏器。请前往心内科进一步治疗，长期随访。

【肝囊肿】：

- (1) 肝囊肿，通俗说就是肝脏中的水泡。绝大多数的肝囊肿都是先天性的，即因先天发育的某些异常导致了肝囊肿形成。
- (2) 肝囊肿病因大多数系肝内小胆管发育障碍所致，单发性肝囊肿的发生是由于异位胆管造成。肝囊肿生长缓慢，所以可能长期或终生无症状，其临床表现也随囊肿位置、大小、数目以及有无压迫邻近器官和有无并发症而异。
- (3) 肝囊肿是一种较常见的肝脏良性疾病，一般没有什么症状，也不会影响肝功。5CM以下的肝囊肿一般不需要特殊治疗。当囊肿长大到一定程度，可能会压迫胃肠道而引起症状，如上腹不适饱胀；也有因囊肿继发细菌感染而有腹痛、发热的。
- (4) 肝囊肿首次发现，建议作MRI或CT检查，除外肝内其它占位性病变。
- (5) 过大的肝囊肿，对肝脏本身或周围的器官有压迫症状的，或有炎症的，往外科治疗。
- (6) 已确诊为肝囊肿，动态观察，定期B超检查进行对照，监测囊肿大小。
- (7) 解除顾虑和紧张情绪，保持良好心态，切忌大怒。

(8)多食新鲜蔬菜和水果，保持大便通畅，防止便秘；保证营养，宜食清淡富含蛋白质的食物为主；限制饮酒。

(9)不宜剧烈运动，防止过度用力，以免增加腹腔压力。

(10)如有症状请及时就诊。

汇总医生： 樊兴国

主检日期： 2025-04-26

主检医生：

分科结果

身高、体重、血压

项目名称	检查结果	项目名称	检查结果
身高	161cm	体重	57kg
血压	126/71mmHg		

***小结:**

未见异常

操作员：张文静

检查日期：2025-04-25

检查医生：名燕凌

妇科内诊

项目名称	检查结果	项目名称	检查结果
外阴	正常	尿道口	正常
阴道	通畅	子宫	正常
附件	正常	宫颈	光滑
后穹窿	正常		

***小结:**

未见异常

操作员：智美玲

检查日期：2025-04-25

检查医生：智美玲

检验报告

尿常规

项目名称	检查结果	单位	参考值	提示
胆红素(BIL)	-		阴性	
隐血(ERY)	-		阴性	
小圆上皮细胞(SRC)	0	个/u1	0--0	
维生素C	-		阴性	
异常红细胞	0	个/u1	0--3	
红细胞(正常)	5	个/u1	0--6	
鳞状上皮细胞	1	个/u1	0--0	↑
粘液丝	1	个/u1	0--0	↑
尿葡萄糖(GLU)	-		阴性	
酮体(KET)	-		阴性	
比重(SG)	1.005		1.003--1.030	
酸碱度(PH)	8.0		4.5--8.0	
尿蛋白质(PRO)	-		阴性	
尿胆原(URO)	-		阴性	
亚硝酸盐(NIT)	1+		阴性	
尿白细胞(LEU)	1+		阴性	

*小结:

鳞状上皮细胞偏高(1 /HP) 粘液丝偏高(1 /HP) 亚硝酸盐(NIT)1+ 尿白细胞(LEU)1+

操作员：黄璐瑶 检查日期：2025-04-25 检查医生：康建忠

血常规(五分类)

项目名称	检查结果	单位	参考值	提示
白细胞(WBC)	3.90	$10^9/L$	3.5--9.5	
淋巴细胞绝对值(LY#)	1.60	$10^9/L$	1.1--3.2	

淋巴细胞百分比 (LY%)	41.1	%	20--50	
中性粒细胞绝对值 (GR#)	1.93	$10^9/L$	1.8--6.3	
中性粒细胞百分比 (GR%)	49.4	%	40--75	
嗜碱性粒细胞绝对值 (BA#)	0.06	$10^9/L$	0--0.06	
嗜碱性粒细胞百分比 (BA%)	1.6	%	0--1.0	↑
嗜酸性粒细胞绝对值 (EO#)	0.13	$10^9/L$	0.02--0.52	
嗜酸性粒细胞百分比 (EO%)	3.2	%	0.4--8.0	
血小板 (PLT)	232	$10^9/L$	125--350	
血小板分布宽度 (PDW)	16.3	%	15--17	
平均血小板体积 (MPV)	10.2	f1	6.0--14.0	
血小板压积 (PCT)	0.236	%	0.11--0.28	
红细胞 (RBC)	4.62	$10^{12}/L$	3.8--5.1	
血红蛋白	143	g/L	115--150	
红细胞压积 (HCT)	43.6	%	35--45	
红细胞平均体积 (MCV)	94.5	f1	82--100	
平均血红蛋白含量 (MCH)	31.0	pg	27--34	
平均血红蛋白浓度 (MCHC)	328	g/L	316--354	
单核细胞绝对值 (MO#)	0.18	$10^9/L$	0.1--0.60	
单核细胞百分比 (MO%)	4.7	%	3--10	
红细胞分布宽度标准差 (RDW-SD)	42.3	f1	35--56	
红细胞分布宽度变异系数 (RDW-CV)	11.9	%	10.6--16.6	
大血小板比率	26.9	%	11--45	
大血小板数目	62	$10^9/L$	30--90	
未成熟粒细胞数目	0.00	$10^9/L$	0--999	
未成熟粒细胞百分比	0.0	%	0--100	
有核红细胞数目	0.000	$10^9/L$	0--9999	
有核红细胞百分比	0.00	/100WBC	0--9999	

*小结:

嗜碱性粒细胞百分比(BA%)偏高(1.6 %)

操作员：王小雪 检查日期:2025-04-25 检查医生:康建忠

肾功三项

项目名称	检查结果	单位	参考值	提示
肌酐(CREA)	56.40	umol/L	41--73	
尿酸(UA)	245.00	umol/L	140--340	
尿素测定(Urea)	4.80	mmol/L	2.6--7.5	

***小结:**

未见异常

操作员：刘慧芳 检查日期:2025-04-25 检查医生:康建忠

空腹血糖

项目名称	检查结果	单位	参考值	提示
葡萄糖(GLU)	5.41	mmol/L	3.89--6.1	

***小结:**

未见异常

操作员：刘慧芳 检查日期:2025-04-25 检查医生:康建忠

生殖道微生态

项目名称	检查结果	单位	参考值	提示
线索细胞	-			
清洁度	II			
上皮细胞(白带)	+			
滴虫	-			
G-球菌	-			
霉菌	-			
G-杆菌	-			
G+杆菌	-			
G+球菌	-			

***小结：**

上皮细胞(白带)+/HP

操作员：王小雪 检查日期:2025-04-26 检查医生:陈建国

尿沉渣

项目名称	检查结果	单位	参考值	提示
白细胞尿	64	个/u1	0--13	↑
上皮细胞(EC)	1	/HP	0--28	
管型(CAST)	0	个/u1	0--1	
霉菌(尿)	0	/HP	0--0	
结晶	0	/HP	0--10	
透明度(CLA)	清亮			
胆红素(BIL)	-		阴性	
颜色(Colour)	淡黄色			
红细胞(尿)(RBC)	5	个/u1	0--6	

***小结：**

白细胞尿偏高(64 个/u1)

操作员：黄璐瑶 检查日期:2025-04-25 检查医生:康健忠

血脂四项

项目名称	检查结果	单位	参考值	提示
动脉硬化指数	1.29		1.31--3.19	↓
总胆固醇(CHOL)	6.35	mmol/L	2.59--5.2	↑
甘油三脂(TG)	0.83	mmol/L	0.7--1.7	
低密度脂蛋白(LDL)	2.85	mmol/L	0--4.13	
高密度脂蛋白(HDL)	2.21	mmol/L	0.77--1.55	↑

***小结：**

动脉硬化指数偏低(1.29) 总胆固醇(CHOL)偏高(6.35 mmol/L) 高密度脂蛋白(HDL)偏高(2.21 mmol/L)

操作员：刘慧芳 检查日期:2025-04-25 检查医生:康健忠

肝功能三项

项目名称	检查结果	单位	参考值	提示
γ-谷氨酰转肽酶(GGT)	12.0	U/L	7--45	
丙氨酸氨基转移酶(ALT)	15.00	U/L	7--40	
门冬氨酸氨基转移酶(AST)	22.00	U/L	13--35	
谷草比谷丙	1.47		0.4--2.5	

***小结:**

未见异常

操作员：刘慧芳 检查日期:2025-04-25 检查医生:康建忠

大同现代医学检验实验室

液基薄层细胞学图文报告

ID: 2025115585

病理号: 105533

姓名: 侯晋霞

性别: 女

年龄: 51岁

送检科室:

电话号码: 13803422672

床号:

病历号:

体检号: 2009080559

送检医院: 大同瑞慈康复体检

送检日期: 2025-04-25

末次月经:

送检医生:

采样日期:

报告日期: 2025-04-25

标本满意度: 满意

细胞量: >45%

红细胞:

经期样本:

颈管细胞:

化生细胞:

鳞状细胞:

宫颈柱状细胞:

未见上皮内病变/恶性细胞:

正常范围内:

良性反应性改变:

- 炎性:
- 放疗:
- 妊娠:
- 萎缩性:
- 宫内避孕器:
- 其他:

- 轻度:
- 中度:
- 重度:

病原体: 滴虫感染: 念珠菌感染: 细菌感染:

提示 HPV 感染: 疱疹病毒感染:

鳞状上皮细胞分析:

- 非典型鳞状细胞:
- 倾向上皮内瘤变:
 - 倾向良性反应性改变:
 - 不能明确意义(ASC-US):
 - 不排除高度病变(ASC-H):

- 上皮内低度病变: 鳞癌:
- 上皮内高度病变:
- CIN2:
 - CIN3:

腺上皮细胞分析:

非典型腺细胞:

- 宫内膜:
- 来源不明:

非典型腺细胞(宫颈管):

- 倾向原位腺癌:
- 不能明确意义:
- 倾向良性反应性改变:

腺癌:

- 宫颈管:
- 宫内膜:
- 其它:

炎细胞:

- 轻度:
- 中度:
- 重度:

可疑腺癌:

诊断意见: 未见上皮内病变或恶性细胞 (NILM)。

建议:

报告医师: 张荣生

地址: 大同市魏都大道 79 号, 本报告医师签字后有效
咨询: 0352-2830587 4006-122-995

妇科细胞学是筛查项目, 出于技术原因, 可能会有假阴性结果, 本检测仅对来样负责, 如果对结果有疑义, 请在收到报告 7 天内与我们联系。

大同瑞慈康复医院 12导联心电图报告

侯晋霞 女 51岁

体检号:283846

病床号:

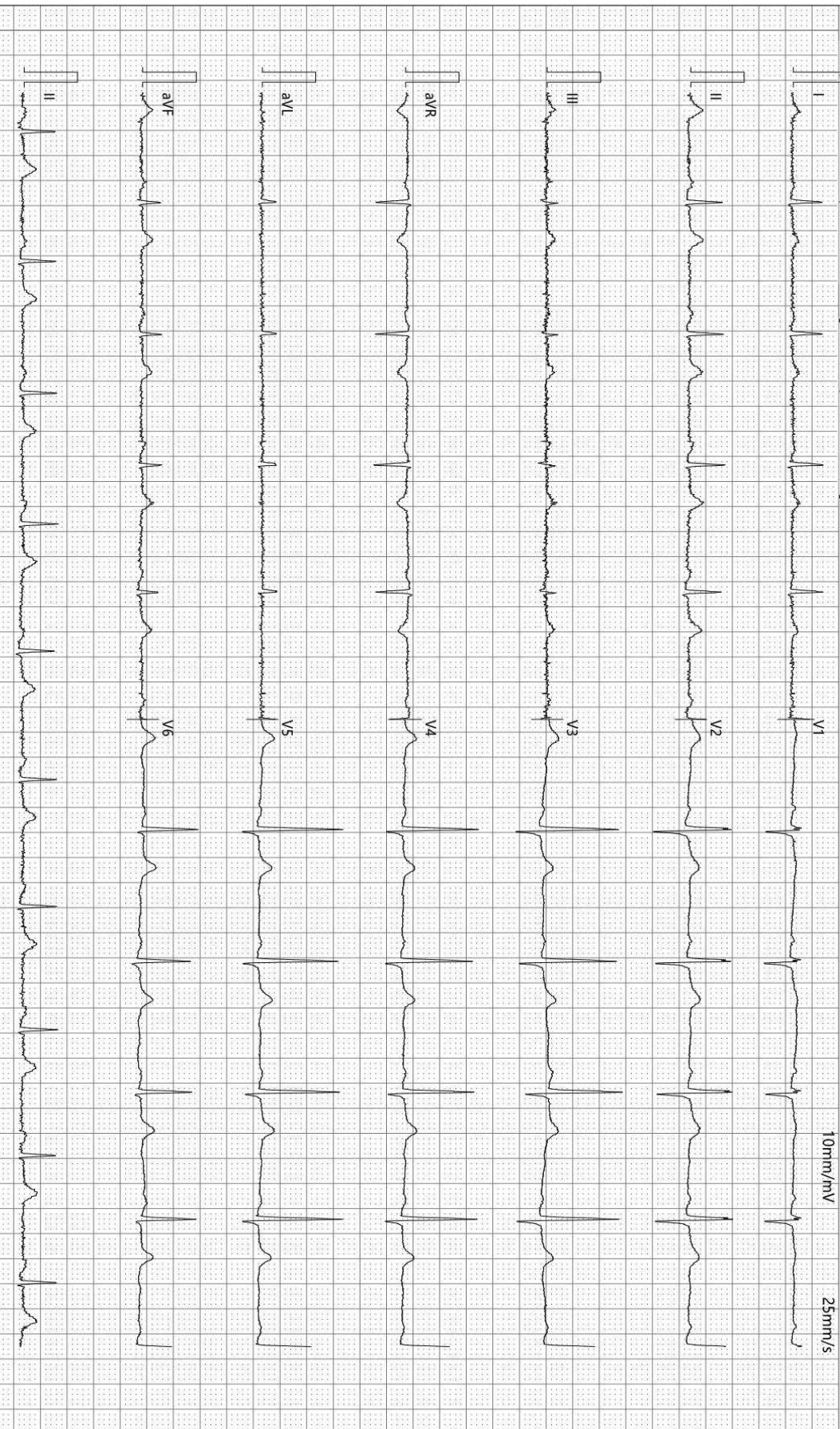
诊断结果:

窦性心动过缓

诊断医生:

张之生

HR : 58 ↓ bpm [60 ~ 100bpm]
P : 132 ↑ ms [0 ~ 110ms]
PR : 179ms [120 ~ 200ms]
QRS : 86ms [60 ~ 100ms]
QT/QTc : 411/407ms [320 ~ 440/0 ~ 460ms]
P/QRS/T : 69/40/64deg. [0 ~ 75/-30 ~ 90/0 ~ 75deg]
RV5/SV1 : 1.542/0.499mV [0.0 ~ 2.5/0.0 ~ 2.0mV]



检查时间:2025-04-25 08:25:33

诊断时间:2025-04-25 08:38:22

SEMIP V1.90

仅供临床参考

Rich 大同瑞慈康复医院
超声诊断图文报告

流水号: 2009080559

超声号:

姓名: 侯晋霞

年龄: 51 岁

性别: 女

检查设备: Vivid E95

体检号: 283846

申请医院: 本院

体检科室: 体检科

检查部位: 全腹彩超

经典图像:



影像所见:

肝脏大小形态正常, 包膜光滑完整, 于肝左外叶探及囊性结构, 大小约 1.1*0.6cm, 边界清, 形态规则, 余实质回声均匀, 肝内管道系统走行清晰, 门静脉及肝内胆管不扩张。

胆囊大小形态正常, 壁不厚、光滑, 囊内透声好, 肝外胆管不扩张。

胰腺大小形态正常, 实质回声均匀, 主胰管不扩张。

脾脏大小形态正常, 实质回声均匀, 脾门静脉不宽。

双肾大小形态正常, 皮髓质分界清晰, 集合系统未见分离, 双侧输尿管未见扩张。

膀胱充盈佳, 未见明显异常。

绝经后子宫, 大小约 3.9*3.2*2.6cm, 肌壁回声均匀, 内膜线清晰, 厚 0.3cm, 宫颈厚约 1.8cm, 双侧附件区未见异常。

影像诊断:

肝囊肿

报告医师:

检查日期: 2025-04-26

审核医师:

报告日期: 2025-04-26



注: 本报告仅供临床医生参考!

地址: 大同市魏都大道 79 号。若有疑问, 请致电: 0352---2830580

姓名: 侯晋霞

年龄: 51岁

性别: 女

检查设备: 西门子数字X线摄影

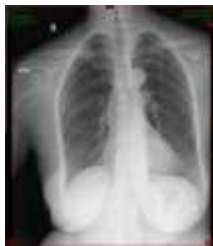体检号: 283846

申请医院: 本院

体检科室: 体检科

检查部位: 胸部正位片

经典图像:



影像所见:

胸廓对称。气管居中，纵隔无移位。双肺野清晰。肺门影未见增大。心脏大小、形态正常。双膈面光滑，肋膈角锐利。

影像诊断:

胸部平片未见异常。

报告医师: 李贵

检查日期: 2025-04-25

审核医师: 李贵

报告日期: 2025-04-25