



2009010687

# 大同瑞慈健康体检

## 报 告 册

体检编号	282511	工号	66
姓名	杜丙云		
性别	男	年龄	42岁
单位	中共大同云州纪律检查委员		
部门	中共大同云州纪律检查委员会		
联系电话	18536567688		
体检日期	2023-11-05		

尊敬的杜丙云先生您好！

首先，瑞慈健康体检全体员工欢迎您的光临，并对您的信任表示衷心的感谢！

您于 2023-11-05 （体检编号：282511）完成健康检查，本机构的各科医生已根据您的体检项目及结果，汇总成此份健康体检报告，并经总检医生审核。据此提出对您健康状况的综合分析及建议。

瑞慈健康体检倡导“大健康、大康复”，提出“健康是第一财富（Rich）”的人文理念。希望您仔细阅读并妥善地保管此份健康体检报告，并认真关注报告中的提示与建议，若您对报告内容有任何疑问，可直接与瑞慈健康体检客服部联系，进一步咨询。

健康体检咨询电话：**0352-2824444**

客户服务咨询电话：**0352-2830597**

**400-6112995**

瑞慈健康体检报告由下列内容组成：

第一部分：主检报告

第二部分：分科分项结果

第三部分：检验报告

第四部分：附表

## 主检报告

### 检查综述

- 1、【身高、体重、血压】（1）体重指数 25.97：超重（2）血压 169/70：本次测量收缩期血压偏高
- 2、【外科（男）】（1）双膝关节退行性变（2）浮肿：双下肢可凹性水肿
- 3、【血常规（五分类）】红细胞(RBC)偏低( $4.15 \times 10^{12}/L$ ) 血红蛋白偏低(122 g/L) 红细胞压积(HCT)偏低(36.9%)
- 4、【肾功三项】肌酐(CREA)偏低(52.00  $\mu\text{mol}/L$ )
- 5、【空腹血糖】葡萄糖(GLU)偏高(9.51  $\text{mmol}/L$ )
- 6、【血脂四项】动脉硬化指数偏低(0.94) 高密度脂蛋白(HDL)偏高(1.87  $\text{mmol}/L$ )
- 7、【尿常规】鳞状上皮细胞偏高(3 /HP)
- 8、【肺部双源CT】呼吸性细支气管炎 两肺多灶性纤维钙化斑
- 9、【MR检查】1、脑干、双侧基底节区、侧脑室旁白质区、半卵圆中心多发腔隙性脑梗死（慢性期，部分软化）2、双侧额顶叶皮髓质交界处多发缺血灶3、脑白质变性
- 10、【心电图】1.窦性心律2.T波改变结合临床
- 11、【C14检测幽门螺杆菌】阳性+++
- 12、【甲状腺彩超】甲状腺左侧叶结节 TI-RADS 3级
- 13、【颈部血管彩超】右锁骨下动脉起始处斑块形成
- 14、【全腹彩超】胆囊结石 多发
- 15、【口腔科】（1）左下第二磨牙 左上第二磨牙 左上第一磨牙 左上第二双尖牙 牙齿缺失 左上中切牙 右上第一双尖牙 龋齿 右上中切牙 右上侧切牙 右上尖牙 右上第二双尖牙 右下第三磨牙 残冠 右下第二双尖牙 残根（2）牙龈萎缩 牙龈色红，探之出血 牙龈质地松软，缺乏弹性（3）牙周：牙结石

### 医生建议

#### 【超重】：

(1) 体重指数是判断体重超标或偏低的主要指标。体重是反映和衡量一个人健康状况的重要标志之一，过胖和过瘦都不利于健康，身高体重不协调也不会给人以美感。体重的变化，还会直接反映身体长期的热量平衡状态。

(2) 当需要比较及分析一个人的体重对于不同身高的人所带来的健康影响时，体重指数是一个中立而可靠的指标。其主要适用于需要体重测试、体型肥胖和全身检查的人群。

(3) 体重指数(BMI)是世界卫生组织推荐的国际统一使用的肥胖分型标准，也是目前国际上常用的衡量人体胖瘦程度以及是否健康的一个标准，其计算方式为： $\text{BMI} = \text{体重}(\text{千克}) / \text{身高}(\text{米} \times \text{米})$ 。成人的标准值是BMI 18.5-23.9之间。低于18.5为体重指数偏低；高于23.9则为体重指数偏高。

(4) 一般表现为体重超重或肥胖，超重及肥胖会出现一系列代谢性疾病，如高血压、高血糖、高血脂、高尿酸血症等，所以体重指数偏高者一定要注意控制体重。

(5) 合理控制饮食，食品多样化，食物纤维可适量增加，饮食规律，避免暴饮暴食，低盐、低脂饮食为主，减少高热量食物的摄入。

(6) 加强体育锻炼，每天最少保持30分钟的中等强度运动。鼓励每天至少快步走6000步比较健康。肥胖患者不适合较剧烈的运动，会加重膝关节的负担，可以选择游泳、划船等对膝关节负荷较小的运动。

(7) 定期检查血糖、血脂、肝功、肝脏B超等，积极治疗基础性疾病。

(8)减少热量摄取及增加热量消耗。强调以健康行为、饮食、运动为主的综合治疗。

**【本次测量收缩期血压偏高】：**

(1)所谓单纯收缩期高血压，顾名思义是指一个人的舒张压（即低压）不高，仅仅是收缩压（即高压）超过正常范围。

(2)单纯收缩期高血压标准为收缩压在 140mmHg 以上，舒张压为 90mmHg 以下。如果收缩压在 140-149mmHg，又称单纯收缩期临界高血压。由于单纯收缩期高血压大部分发生在 60 岁以上的老年人，故又称老年单纯收缩期高血压。

(3)当病人患动脉硬化、甲状腺功能亢进、主动脉关闭不全、体循环动静脉瘘、动脉导管未闭及原因不明的高动力循环状态时，也常伴有收缩期高血压，但这些不包括在单纯收缩期高血压范围内。

(4)劳逸结合，保持良好身心状态。避免各种诱因：如情绪低落、紧张等。改进生活方式，适当低盐、低脂、低胆固醇饮食，戒烟酒。必要时心血管专科诊治，定期复诊。

(5)平时应低盐（每天 5~10g）、低脂饮食（少吃动物脂肪与内脏）；忌烟限酒。遵照医嘱坚持服药，定期测量血压，宜控制在 140/90mmHg 以下，若合并有糖尿病和肾病，要把血压控制在 130/80mmHg 以下。

(6)血压到正常水平时，说明此时选用的降压药和治疗方案基本合适，但并不意味着高血压已被“治愈”，应坚持治疗。若盲目自行停药或间断服药，常会使血压波动很大，而加重心、脑、肾和血管的损害。

**【膝关节退行性变】：**

(1)建议骨科诊治。

**【红细胞压积(HCT)偏低】：**

(1)结合临床，内科咨询。

(2)血液流动性增加，其降低的临床意义可能是由于体内水分较多，或有贫血，定期复查血常规，血液科随诊。

**【红细胞(RBC)偏低】：**

(1)红细胞减少提示贫血，是诊断贫血的三大指标之一：血红蛋白、红细胞、网织红细胞。要了解贫血的程度和类型，需要进一步检查的内容有：血清铁蛋白、红细胞游离原卟啉、血清叶酸、血清维生素 B12。

(2)注意观察是否有慢性失血，查找病因，多数由挑吃、偏食、慢性疾病引起，往血液科及时治疗，定期复查。

(3)平衡饮食，并适当补充铁剂，维生素 C 及 B 族。

(4)复查血常规。

**【血红蛋白偏低】：**

(1)血液科咨询，必要时治疗。

(2)复查血常规。

**【肌酐(CREA)偏低】：**

(1)临床上肾功能检查项目很多，常规体检一般只做三项测定，即血肌酐(Cr)、血尿素氮(BUN)、血尿酸(UA)，通过这三项可初筛肾功能的情况。

(2)血肌酐(Cr)由外源性和内源性两类组成。血肌酐是肌肉中肌酸代谢的最终产物，产生之后会被血液运到肾脏由肾小球滤过排出体外，肾小管基本不吸收且分泌量较少。

(3)在外源性肌酐摄入量保持稳定的情况下，血中肌酐浓度取决于肾小球滤过能力，当肾实质损害，肾小球滤过率下降至正常人的 1/3 时 肌酐浓度就会明显上升，故测定肌酐浓度可作为肾小球滤过受损的指标，也是判定肾功能是否受损的重要指标。

(4)血肌酐升高常见于各种原因引起的滤过功能减退，如急性慢性肾衰竭；另外如果血肌酐在正常高值附近，就要引起重视了，若同时尿常规也有问题，建议尽快前往肾内科诊治。

(5)在临床上如果肉食摄入过多、体育活动多导致肌肉分解代谢旺盛、体型强壮的人肌酐水平易偏高；反之，长期素食、卧床、肌肉萎缩、体型瘦小的人肌酐水平易偏低，需要饮食均衡，加强蛋白质的摄入。

**【葡萄糖(GLU)偏高】：**

(1) 正常情况下，人体中糖的分解和合成代谢处于动态平衡，保持相对恒定。血清葡萄糖是指血液中的葡萄糖浓度，是诊断糖尿病最重要检查项目之一。

(2) 空腹血糖偏高可分为生理性偏高（如餐后、高糖饮食、剧烈运动、情绪激动等均可引起一过性增高，经过休息后血糖值可以恢复正常）和病理性增高（如糖尿病、甲状腺功能亢进、库欣综合征等）。

(3) 空腹血糖生理性增高经过调整饮食结构、避免剧烈活动、控制情绪等方式后可自行缓解，血糖值可以恢复正常。

(4) 排除生理性增高因素经复查仍然增高者属于病理性增高，应及时到内分泌科复诊，明确血糖偏高的原因及所患疾病的种类。

(5) 如果是首次检查发现血糖偏高，应及时到医院内分泌科进行详细的检查及正规的治疗。

(6) 已确诊的糖尿病患者，如血糖仍较高则说明血糖控制不佳，应及时到医院内分泌科诊治，修正以往的治疗方案及改变一些不良的生活习惯。

(7) 糖尿病的治疗强调早期治疗、长期治疗、综合治疗和措施个体化，综合防治包括糖尿病教育、饮食治疗、体育锻炼、药物治疗和血糖监测五个方面。

**【动脉硬化指数偏低】：**

(1) 建议内科结合临床参考。

**【高密度脂蛋白(HDL)偏高】：**

(1) 高密度脂蛋白(HDL)主要在肝脏合成，具有抗动脉粥样硬化的功能，是冠心病的保护因子。高密度脂蛋白(HDL)能将周围组织包括动脉壁内的胆固醇运转到肝脏进行代谢，是一种抗动脉粥样硬化的血浆脂蛋白。

(2) 高密度脂蛋白(HDL)的含量与心血管的发病率和病变程度呈负相关，即高密度脂蛋白(HDL)减低，患冠心病的危险性增加；高密度脂蛋白(HDL)含量增高，患冠心病的危险性降低。

(3) 高密度脂蛋白(HDL)对冠心病的临床诊断是一个重要的参考指标。它的升高是临床冠心病保护因子之一，并能防治和延缓动脉粥样硬化的发展。

(4) 血清中高密度脂蛋白(HDL)的降低，预示着冠心病的出现。临床上常同时测定高密度脂蛋白(HDL)和血清总胆固醇，并根据它们的比值作为冠心病的信息指标。

(5) 高密度脂蛋白(HDL)减少，主要见于冠心病、冠状动脉粥样硬化、高甘油三酯血症、慢性贫血、脑血管病、糖尿病、急慢性肝炎、肝硬化等疾病。

(6) 戒烟，增强运动，采用低脂、低糖饮食，少食富含脂肪、胆固醇及饱和脂肪酸的食物，多进食蔬菜、水果、豆制品、粗粮、鱼和高纤维食品。

(7) 建议当高密度脂蛋白(HDL)减少时，可参考其他相关指标，积极治疗基础性疾病，往内分泌科复诊。

**【鳞状上皮细胞偏高】：**

(1) 在生理情况下，机体正常的新陈代谢都会引起鳞状上皮细胞的脱离，这是一种正常的机体现象。如果长时间出现鳞状上皮细胞偏高的现象时，则有可能是尿路感染、泌尿系统结石等因素导致，应及时往泌尿外科进一步诊断治疗。

**【呼吸性细支气管炎】：**

(1) 建议呼吸内科诊断治疗。

**【双侧额顶叶皮髓质交界处多发缺血灶】：**

(1) 脑缺血灶就是脑部毛细血管发生堵塞后形成血管中空，血液不再流过，局部脑细胞缺氧坏死后形成的病灶。

(2) 脑缺血灶是一种比较常见的脑内出血疾病，引起的原因比较多，常见于老年人，尤其是合并有高血压、糖尿病等危险因素老年人更加常见。

(3) 如果患有高血压这种慢性疾病，有可能会出这种疾病的表现，尤其是一些中老年朋友，长期的慢性疾病高血压，容易诱发脑缺血灶的发病，所以说患者要及时发现，及时治疗。

(4) 脑缺血灶的一般症状是出现头晕头痛等现象，如果是病情发展后就有可能导致偏瘫、语言不清、大小便失禁、失去记忆力、甚至是意识糊涂、失明等情况。部分患者在临床上可以没有任何的临床表现，只是在无意中检查头颅CT或者磁共振才发现。

(5) 脑内多发缺血灶在发病初期症状不是很明显，而且没什么危害。但是这种疾病却极易容易复发，让神经受损。而严重后果是会导致整个中枢神经功能损害，会发生瘫痪甚至危及生命。

(6)如果这种缺血灶是孤立的、个别的或者是很小的，一般不是什么大病。但是如果是弥漫性的病变，病灶比较大，往往提示患者动脉硬化的程度很重。

(7)饮食中需避免辛辣油炸、脂肪和胆固醇含量高的食物，多补充富含纤维素、维生素、蛋白质和钙质的食物，有助于脑部症状恢复。

(8)6、多吃纤维素含量比较高的食物，可以起到降低血脂的作用，如番薯、香蕉、大豆类等。多吃大蒜，因为大蒜能稀释血液，能起到缓解供血不足的症状还能降血压。

(9)多吃鱼和鸡蛋，因为鱼和鸡蛋富含蛋白质和钙质，能对大脑的细胞起到刺激作用，从而提高大脑记忆力。菠萝、土豆泥、葡萄糖等都能对记忆力起到改善的作用，起到提高记忆力的效果。

(10)避免不合理饮食。提倡采用低盐、低脂、低热量及富含维生素饮食，每日食盐量不超过6g。多食蔬菜、水果和纤维素丰富食物，既含丰富的维生素、纤维素，又含钾、钙丰富而含钠低的食品。

(11)保持健康的生活方式，戒烟、禁止酗酒。吸烟和酗酒可使血管痉挛，心跳加快，血压升高，血浆纤维蛋白含量增加，血液粘度增加，减少脑血流量及加速动脉硬化等。因此，向患者讲明吸烟的危害性，采用心理咨询、口服戒烟药等综合性干预措施，避免大量饮酒，控制体重。

(12)对原发病及早治疗，严格按照医嘱服药，进行正规治疗，控制血压、血脂、血糖。避免长期服药导致血液高凝，不得滥用药物，需在医生指导下服药。保持健康的体重，保持心情愉悦。

(13)对于心血管患者等高危人群需每年进行影像学和实验室检查，有一定的早期筛查作用。

**【脑干、双侧基底节区、侧脑室旁白质区、半卵圆中心多发腔隙性脑梗死】：**

(1)建议神经内科诊断治疗。

**【脑白质变性】：**

(1)建议神经内科结合临床考虑，动态观察；定期复查。

**【T波改变】：**

(1)可见于心肌劳损，电解质紊乱及神经调节异常，如疲劳，精神紧张等，往心血管内科咨询，进一步查找病因及治疗。

**【甲状腺左侧叶结节】：**

(1)甲状腺结节是一种常见的甲状腺疾病，很多甲状腺疾病可表现为结节，如可由甲状腺退行性变、炎症、自身免疫性及新生物等多种病变所致。甲状腺结节在各个年龄段的男女人群中均可见到，但中年女性中较多。

(2)甲状腺结节分良性和恶性两大类，良性的占绝大多数，恶性者不足1%，判断甲状腺结节的良恶主要依靠病史、体格检查、放射性核素扫描、穿刺细胞学检查。

(3)建议往外科就诊，进一步检查，明确诊断，结合临床诊治并定期复查。

**【右锁骨下动脉起始处斑块形成】：**

(1)颈动脉斑块是动脉硬化后，血管里面的垃圾沉淀在血管壁形成。斑块又分为硬斑和软斑两种。硬斑比较稳定，不容易脱落，软斑不稳定，容易破裂脱落，从而形成血管栓塞。

(2)建议：1.减低胆固醇水平。2.减低高血糖、高血压等高危因素，将血压、血糖控制在理想水平。3.积极进行生活干预，控制饮食，改善饮食结构，适量增加运动，戒烟限酒。4.必要时药物治疗。

**【胆囊结石】：**

(1)胆囊结石主要为胆固醇性结石或以胆固醇为主的混合性结石，胆囊结石主要见于成年人，女性常见，尤以经产妇和服用避孕药者常见。

(2)胆囊结石一般认为与胆汁淤积、胆道细菌和寄生虫感染、胆固醇代谢失调以及胆囊的运动功能失调有关。

(3)临床表现取决于胆石的动态、所在部位和并发症，大多数与慢性胆囊炎同时存在。主要多发于成年女性，由以中年肥胖妇女为多见。平时大多无症状，部分表现为消化不良、中上腹或右上腹饱胀感，有时胃灼热、嗝气，在饱餐或高脂饮食后更为明显。

(4)胆囊结石患者应少吃肥肉和胆固醇含量高的食物，如蛋黄、鱼卵、蟹黄、动物内脏等食品，不吃油炸食品。

(5)如有右上腹隐痛不适，应素食，右侧卧位，服用654-2、阿托品等解痉药物，消炎利胆片、金胆片、胆通等可任选一种口服。

(6)如发生上腹剧痛，应到医院治疗，不要自己随便应用止痛药。出现黄疸时，应立即就医检查，查明黄疸原因，作相应处理，切勿拖延。

(7)除药物治疗外，有的需震波治疗、有的可作腹腔镜手术、有的则需剖腹手术，应按医生的指导选择合适的治疗方法。定期彩超复查。

**【牙齿缺失】：**

(1)牙齿缺失常见于龋齿、牙周炎等原因导致的拔除或意外事故所致缺失。中老年患者居多，影响牙齿健康美观。

(2)牙齿缺失可以导致牙列的完整性遭到破坏，若较长时间不修复，邻近的牙齿由于失去了依靠和约束，会变得倾斜，易造成咬颌功能的紊乱。长时间的缺失还会导致牙槽骨的萎缩、咀嚼功能减退、食物嵌塞等不良后果

(3)如果牙齿缺失，应该尽早去口腔医院诊治，最常见的修复方法有三种，即活动义齿、固定义齿、种植义齿。

(4)义齿修复完毕，应定期复查与医疗护理，勤漱口、勤刷牙、避免食用过硬的食物，如果种植牙选择钛种植体，还应注意对钛种植体的保护。

**【牙结石】：**

(1)牙结石又称牙石，是沉积在牙齿或修复体表面上已经钙化或正在钙化的菌斑或软垢。其开始时是软的，会因逐渐的钙化而变硬。它是由75%的磷酸钙，15-25%的水、有机物、磷酸锰、矿酸钙及微量的钾、钠、铁所构成，并呈现出黄色、棕色或者黑色。

(2)牙结石通常存在于唾液腺开口处的牙齿表面（例如：下颚前牙的舌侧表面，上颚后牙的颊侧表面）和牙齿的颈部，以及口腔粘膜运动不到的牙齿表面等处。

(3)牙结石形成后，可伴随牙龈出血、牙龈萎缩、口臭等症状。

(4)牙结石是牙周病的重要病因，它会不断刺激牙周组织，并且压迫牙龈，影响血液循环，造成牙周组织的细菌感染，形成牙周囊袋，此后更易使食物残渣、牙菌斑、牙结石等的堆积，最终牙周支持组织全部破坏，导致牙齿松动，以至于不得不拔除牙齿。

(5)早晚刷牙、饭后漱口是防治牙结石形成的最重要措施。应采取正确的竖刷牙法和巴氏刷牙法，纠正横刷牙法。

(6)多吃富有维生素的粗纤维食物，如肉、蛋、各种蔬菜和水果，充分咀嚼以利于牙面清洁。少吃甜食及黏性很强的食物，不吃零食。

(7)建议每半年进行一次口腔健康检查，每年进行2-3次全口超声波洁牙术，使牙面、牙颈部经常处于洁净状态。

**【牙龈色红，探之出血】：**

(1)牙龈的这种情况一般是由于牙结石导致的牙龈局部发炎。

(2)必须坚持每天认真和合理刷牙（采用竖刷法），彻底清除牙菌斑。要经常检查口腔，保持口腔卫生，防止牙龈出血。

(3)正确的刷牙方法是：顺着牙齿长轴方向，上牙向下刷，下牙往上刷，每个牙面都要刷到，这样刷牙不仅能把牙刷干净而且对牙龈起到按摩作用，促进牙龈的血液循环。

(4)建议每半年进行一次口腔健康检查，每年进行2-3次全口超声波洁牙术，使牙面、牙颈部经常处于洁净状态。

(5)注意口腔清洁卫生，养成早晚刷牙，饭后漱口的良好习惯。

(6)及时治疗牙龈炎，防止炎症侵犯深部牙周组织，形成牙周炎。

(7)养成清晨排便习惯。进餐要规律，细嚼慢咽，多食蔬菜，如胡萝卜、菠菜、木耳。适量进食水果，如山楂、苹果。男性少抽烟少喝酒。

**【残根】：**

(1)牙齿由于龋坏等原因而使牙冠的大部分缺损，称为残冠。牙冠基本缺失，仅剩余牙根，称为残根。

(2)残根、残冠一旦形成，牙齿的髓腔、根管就暴露于口腔的有菌环境中，细菌可通过根管到达根尖，形成根尖周围炎，使牙齿成为病灶牙。乳牙的残根、残冠可能会引起恒牙的牙釉质发育不全，遗留的残根还可以引起恒牙萌出过早或过晚，影响恒牙萌出的时间和位置，导致牙列畸形。

(3)乳牙的残根、残冠，引起根尖周炎，或影响恒牙的萌出时，应予拔除。

(4)恒牙的残根、残冠，根尖周病损较大，牙周情况不良或对口腔粘膜有长期慢性刺激时，应予拔除。

(5) 牙周情况较好，根尖周病损不大的残冠，可以先进行彻底的根管治疗，然后通过桩冠修复，最后进行全冠修复以恢复牙齿的外型和功能。

(6) 牙周情况较好，根尖周病损不大，牙根粗壮的残根，可以先进行彻底的根管治疗后行桩冠修复，或保留进行覆盖义齿修复。

**【龋齿】：**

(1) 龋齿是龋病的俗称，它是一种很常见牙体硬组织疾病，是牙齿在以细菌为主的多种外界因素的影响下，牙齿的牙釉质、牙本质或牙骨质发生的一种慢性进行性破坏的疾病。

(2) 临床上常根据龋坏程度分为浅龋、中龋、深龋三个阶段。

(3) 浅龋初期呈现白垩色或黄褐色斑块，窝沟处呈现浸墨状弥散，一般无明显龋洞；后期可出现局限于釉质的浅洞，无自觉症状。

(4) 中龋有明显龋洞，对外界刺激（如冷、热、酸、甜和食物嵌入等）可出现疼痛反应，当刺激源去除后疼痛立即消失，无自发性痛。

(5) 深龋一般表现为大而深或入口小而深层有较为广泛的破坏龋洞，对外界刺激反应较中龋为重，但刺激源去除后，疼痛仍可消失，无自发性痛。

(6) 对于恒牙尚未成洞的浅龋，乳前牙的浅、中龋洞，主要应用药物抑制龋病发展的方法；对已形成实质性缺损的牙齿，一般应去除龋坏组织，行充填术进行治疗。

(7) 早晚刷牙，养成饭后漱口的好习惯。少吃酸性刺激性及含糖分过高的食物，如糖、巧克力、饼干等，临睡前不吃零食。饮食选择富含钙、无机盐等营养食物，尽可能食用高纤维粗糙食物。定期进行口腔检查。

**【残冠】：**

(1) 牙齿由于龋坏等原因而使牙冠的大部分缺损，称为残冠。牙冠基本缺失，仅剩余牙根，称为残根。

(2) 残根、残冠一旦形成，牙齿的髓腔、根管就暴露于口腔的有菌环境中，细菌可通过根管到达根尖，形成根尖周围炎，使牙齿成为病灶牙。乳牙的残根、残冠可能会引起恒牙的牙釉质发育不全，遗留的残根还可以引起恒牙萌出过早或过晚，影响恒牙萌出的时间和位置，导致牙列畸形。

(3) 乳牙的残根、残冠，引起根尖周炎，或影响恒牙的萌出时，应予拔除。

(4) 恒牙的残根、残冠，根尖周病损较大，牙周情况不良或对口腔粘膜有长期慢性刺激时，应予拔除。

(5) 牙周情况较好，根尖周病损不大的残冠，可以先进行彻底的根管治疗，然后通过桩冠修复，最后进行全冠修复以恢复牙齿的外型和功能。

(6) 牙周情况较好，根尖周病损不大，牙根粗壮的残根，可以先进行彻底的根管治疗后行桩冠修复，或保留进行覆盖义齿修复。

**【牙龈萎缩】：**

(1) 牙龈生理性萎缩主要是龈缘部分存在异物又长期得不到清理，细菌滋生刺激长期存在所致；另外随着年龄的增长也会或多或少发生萎缩，致使牙龈暴露，这种生理性萎缩，是无需要治疗的。

(2) 炎症性的牙龈萎缩，主要表现为牙龈红肿胀痛，刷牙常见出血，对冷热温度变化及酸性食物等异常敏感，妨碍进食，尤其应该注意防治。

(3) 掌握正确竖刷法的刷牙方法，注意口腔清洁卫生，养成早晚刷牙，饭后漱口的良好习惯。

(4) 定期到医院检查治疗，每年进行 2-3 次全口超声波洁牙术。

(5) 补充维生素 C 等微量元素，多食水果蔬菜，戒烟限酒，避免熬夜的不良生活习惯。

**【牙龈质地松软，缺乏弹性】：**

(1) 牙龈的这种情况一般是由于牙结石导致的牙龈局部发炎。

(2) 必须坚持每天认真和合理刷牙（采用竖刷法），彻底清除牙菌斑。要经常检查口腔，保持口腔卫生，防止牙龈出血。

(3) 正确的刷牙方法是：顺着牙齿长轴方向，上牙向下刷，下牙往上刷，每个牙面都要刷到，这样刷牙不仅能把牙刷干净而且对牙龈起到按摩作用，促进牙龈的血液循环。

(4) 建议每半年进行一次口腔健康检查，每年进行 2-3 次全口超声波洁牙术，使牙面、牙颈部经常处于洁净状态。

(5) 注意口腔清洁卫生，养成早晚刷牙，饭后漱口的良好习惯。

(6) 及时治疗牙龈炎，防止炎症侵犯深部牙周组织，形成牙周炎。

(7)养成清晨排便习惯。进餐要规律，细嚼慢咽，多食蔬菜，如胡萝卜、菠菜、木耳。适量进食水果，如山楂、苹果。男性少抽烟少喝酒。

**【呼气试验检验报告阳性】：**

(1)提示幽门螺旋杆菌（HP）感染。幽门螺旋杆菌是慢性活动性胃炎的病原菌，是消化道溃疡和胃癌等疾病的重要致病因子。

(2)没有临床症状者（如中上腹不适、饱胀、反酸、恶心等），可暂不进行抗HP治疗。如果是HP感染的消化性溃疡、慢性胃炎、早期胃癌切除后和需要长期服用非甾体类抗炎药物（如阿司匹林）者，应在专科医生指导下进行抗HP治疗。

(3)建议您先进行胃镜检查，或往消化内科咨询，再决定是否进行根除治疗。

**【两肺多灶性纤维钙化斑】：**

(1)建议呼吸内科诊断治疗。

**【双下肢可凹性水肿】：**

(1)建议内科进一步复查。

汇总医生： 丁昊炜

主检日期： 2023-11-07

主检医生：

## 分科结果

## 身高、体重、血压

项目名称	检查结果	项目名称	检查结果
身高	152cm	体重	60kg
血压	169/70mmHg		

**\*小结：**

(1) 体重指数 25.97：超重

(2) 血压 169/70：本次测量收缩期血压偏高

操作员：杨彦霞

检查日期:2023-11-06

检查医生：张彬艳

## 内科

项目名称	检查结果	项目名称	检查结果
心率	72 次/min	心律	齐
心脏杂音	无	心界	正常
肺部	正常	呼吸音	呼吸音清
啰音	未闻及	叩诊	叩诊呈清音
腹部触诊	腹部平软	发育	正常
肝胆	肋下未触及	脾脏	肋下未触及
双肾	无叩击痛	肠鸣音	正常
营养	良好	神经系统	正常
生理反射	生理反射存在	病理反射	病理反射未引出
颅神经	正常	运动功能	正常
深浅感觉	正常	既往史	无
其它	无异常发现		

**\*小结：**

未见异常

操作员：名燕凌

检查日期:2023-11-05

检查医生：名燕凌

## 外科（男）

项目名称	检查结果	项目名称	检查结果
皮肤	正常	甲状腺	无肿大
脊椎	无畸形	浅表淋巴结	无肿大
肛门	拒检	前列腺	未检
泌尿外生殖器	正常	四肢关节	双膝关节退行性变
腹股沟	未见异常	足背动脉	正常
紫绀	无	色素沉着	无
脱毛	无	脱色	无
浮肿	双下肢可凹性水肿	皮下结节	无
头颅	正常	颈部	正常
乳腺	正常	脊柱	正常
直肠	未检	皮肤黄疸	无
四肢	活动正常	其他	无

## \*小结：

(1) 双膝关节退行性变

(2) 浮肿：双下肢可凹性水肿

操作员：魏利平

检查日期：2023-11-05

检查医生：魏利平

## 眼科

项目名称	检查结果	项目名称	检查结果
视力(左)	正常	视力(右)	正常
辨色力	正常	眼睑	正常
结膜	正常	泪器	正常
角膜	正常	虹膜	正常
瞳孔	正常	晶状体	正常
玻璃体	正常	眼底	未见异常

**\*小结：**

未见异常

操作员：田野青 检查日期：2023-11-05 检查医生：田野青

**耳鼻喉科**

项目名称	检查结果	项目名称	检查结果
听力(左)	正常	听力(右)	正常
外耳道	正常	鼓膜	正常
鼻窦	正常	鼻中隔	正常
鼻腔	正常	扁桃体	无肿大
嗅觉	正常	咽喉	正常

**\*小结：**

未见异常

操作员：王存宝 检查日期：2023-11-05 检查医生：王存宝

**口腔科**

项目名称	检查结果	项目名称	检查结果
唇颊	正常	齿	左下第二磨牙&左上第二磨牙&左上第一磨牙&左上第二双尖牙&牙齿缺失&左上中切牙&右上第一双尖牙&龋齿&右上中切牙&右上侧切牙&右上尖牙&右上第二双尖牙&牙齿缺失活动义齿修复&右下第三磨牙&残冠&右下第二双尖牙&残根
牙龈	牙龈萎缩&牙龈色红，探之出血&牙龈质地松软，缺乏弹性	牙周	牙结石 II 度

舌腭	正常	腮腺	正常
颌下腺	正常	颞下颌关节	正常

**\*小结：**

(1) 左下第二磨牙 左上第二磨牙 左上第一磨牙 左上第二双尖牙 牙齿缺失 左上中切牙 右上第一双尖牙 龋齿 右上中切牙 右上侧切牙 右上尖牙 右上第二双尖牙 右下第三磨牙 残冠 右下第二双尖牙 残根

(2) 牙龈萎缩 牙龈色红，探之出血 牙龈质地松软，缺乏弹性

(3) 牙周：牙结石

操作员：麻剑 检查日期:2023-11-05 检查医生：麻剑

## 检验报告

## 尿常规

项目名称	检查结果	单位	参考值	提示
胆红素(BIL)	-		阴性	
隐血(ERY)	-		阴性	
小圆上皮细胞(SRC)	0	个/ul	0--0	
维生素 C	-		阴性	
异常红细胞	0	个/ul	0--3	
红细胞（正常）	0	个/ul	0--6	
鳞状上皮细胞	3	个/ul	0--0	↑
粘液丝	0	个/ul	0--0	
尿葡萄糖(GLU)	-		阴性	
酮体(KET)	-		阴性	
比重(SG)	1.020		1.003--1.030	
酸碱度(PH)	6.5		4.5--8.0	
尿蛋白质(PRO)	-		阴性	
尿胆原(URO)	-		阴性	
亚硝酸盐(NIT)	-		阴性	
尿白细胞(LEU)	-		阴性	

## \*小结:

鳞状上皮细胞偏高(3 /HP)

操作员：赵伟 检查日期:2023-11-05

检查医生:陈建国

## 血常规（五分类）

项目名称	检查结果	单位	参考值	提示
白细胞(WBC)	5.99	10 <sup>9</sup> /L	3.5--9.5	
淋巴细胞绝对值(LY#)	1.98	10 <sup>9</sup> /L	1.1--3.2	

淋巴细胞百分比(LY%)	33.0	%	20--50	
中性粒细胞绝对值(GR#)	3.57	10 <sup>9</sup> /L	1.8--6.3	
中性粒细胞百分比(GR%)	59.6	%	40--75	
嗜碱性粒细胞绝对值(BA#)	0.01	10 <sup>9</sup> /L	0--0.06	
嗜碱性粒细胞百分比(BA%)	0.2	%	0--1.0	
嗜酸性粒细胞绝对值(EO#)	0.15	10 <sup>9</sup> /L	0.02--0.52	
嗜酸性粒细胞百分比(EO%)	2.5	%	0.4--8.0	
血小板(PLT)	203	10 <sup>9</sup> /L	125--350	
血小板分布宽度(PDW)	16.2	%	15--17	
平均血小板体积(MPV)	10.5	fl	6.0--14.0	
血小板压积(PCT)	0.212	%	0.11--0.28	
红细胞(RBC)	4.15	10 <sup>12</sup> /L	4.3--5.8	↓
血红蛋白	122	g/L	130--175	↓
红细胞压积(HCT)	36.9	%	40--50	↓
红细胞平均体积(MCV)	88.9	fl	82--100	
平均血红蛋白含量(MCH)	29.4	pg	27--34	
平均血红蛋白浓度(MCHC)	330	g/L	316--354	
单核细胞绝对值(MO#)	0.28	10 <sup>9</sup> /L	0.1--0.60	
单核细胞百分比(MO%)	4.7	%	3--10	
红细胞分布宽度标准差(RDW-SD)	43.3	fl	35--56	
红细胞分布宽度变异系数(RDW-CV)	12.8	%	10.6--16.6	
大血小板比率	28.0	%	11--45	
大血小板数目	57	10 <sup>9</sup> /L	30--90	
未成熟粒细胞数目	0.01	10 <sup>9</sup> /L	0--999	
未成熟粒细胞百分比	0.1	%	0--100	
有核红细胞数目	0.000	10 <sup>9</sup> /L	0--9999	

有核红细胞百分比	0.00	/100WBC	0--9999	
----------	------	---------	---------	--

**\*小结:**

红细胞(RBC)偏低( $4.15 \times 10^{12}/L$ ) 血红蛋白偏低(122 g/L) 红细胞压积(HCT)偏低(36.9 %)

操作员：贺琰 检查日期:2023-11-05 检查医生:陈建国

**肾功三项**

项目名称	检查结果	单位	参考值	提示
肌酐(CREA)	52.00	umol/L	57--97	↓
尿酸(UA)	202.00	umol/L	200--420	
尿素测定 (Urea)	5.70	mmol/L	3.1--8.0	

**\*小结:**

肌酐(CREA)偏低(52.00 umol/L)

操作员：王文静 检查日期:2023-11-05 检查医生:陈建国

**空腹血糖**

项目名称	检查结果	单位	参考值	提示
葡萄糖(GLU)	9.51	mmol/L	3.89--6.1	↑

**\*小结:**

葡萄糖(GLU)偏高(9.51 mmol/L)

操作员：王文静 检查日期:2023-11-05 检查医生:陈建国

**尿沉渣**

项目名称	检查结果	单位	参考值	提示
白细胞尿	12	个/ul	0--13	
上皮细胞(EC)	3	/HP	0--28	
管型(CAST)	0	个/ul	0--1	
霉菌 (尿)	0	/HP	0--0	
结晶	0	/HP	0--10	

透明度(CLA)	清亮			
胆红素(BIL)	-		阴性	
颜色(Colour)	淡黄色			
红细胞(尿)(RBC)	0	个/ul	0--6	

**\*小结:**

未见异常

操作员：赵伟 检查日期:2023-11-05 检查医生:陈建国

**血脂四项**

项目名称	检查结果	单位	参考值	提示
动脉硬化指数	0.94		1.31--3.19	↓
总胆固醇(CHOL)	4.24	mmol/L	2.59--5.2	
甘油三脂(TG)	0.72	mmol/L	0.7--1.7	
低密度脂蛋白(LDL)	1.75	mmol/L	0--4.13	
高密度脂蛋白(HDL)	1.87	mmol/L	0.77--1.55	↑

**\*小结:**

动脉硬化指数偏低(0.94) 高密度脂蛋白(HDL)偏高(1.87 mmol/L)

操作员：王文静 检查日期:2023-11-05 检查医生:陈建国

**肝功能三项**

项目名称	检查结果	单位	参考值	提示
γ-谷氨酰转肽酶(GGT)	28.0	U/L	10--60	
丙氨酸氨基转移酶(ALT)	37.00	U/L	9--50	
门冬氨酸氨基转移酶(AST)	33.00	U/L	15--40	
谷草比谷丙	0.89		0.4--2.5	

**\*小结:**

未见异常

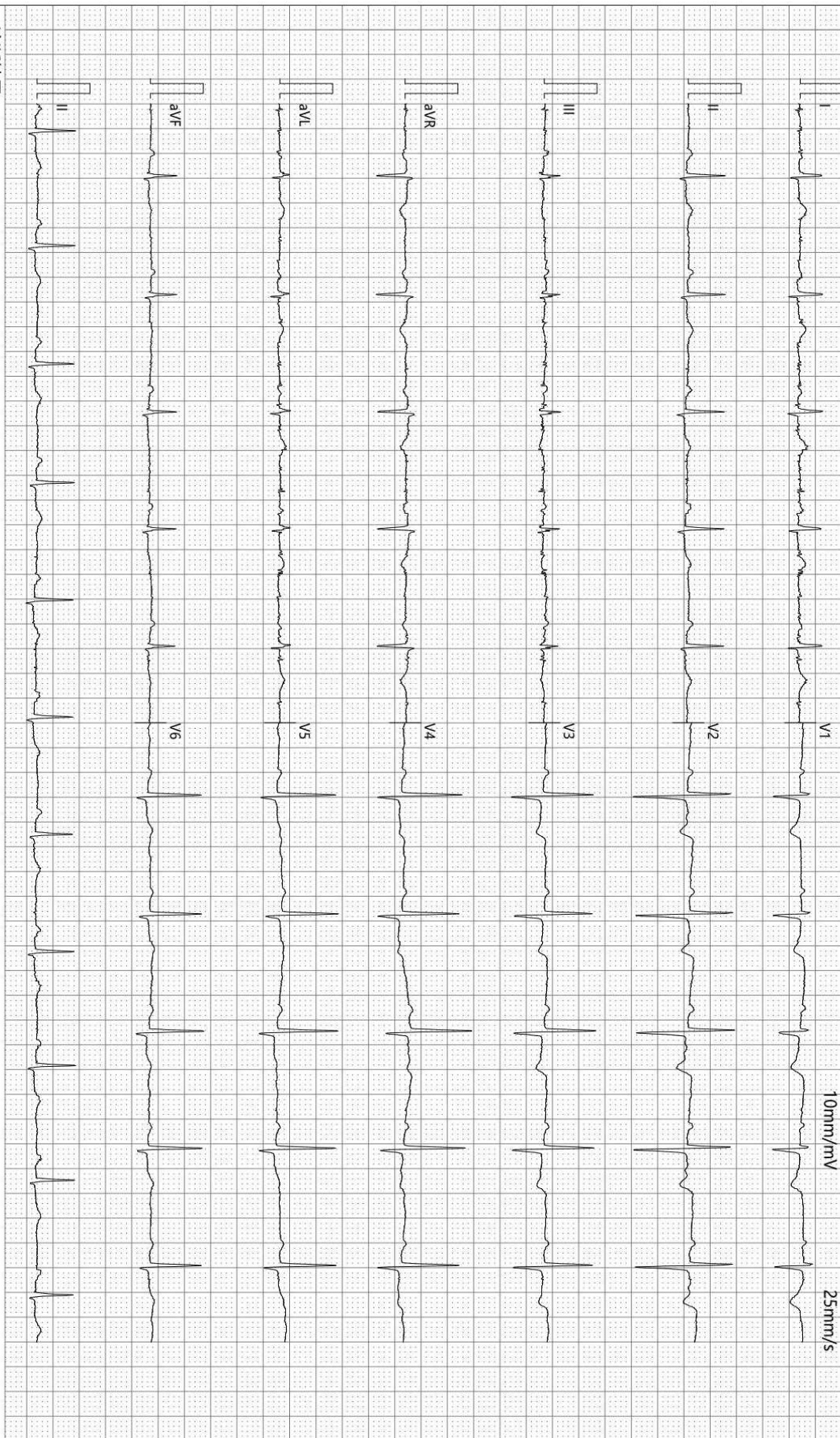
操作员：王文静 检查日期:2023-11-05 检查医生:陈建国



# 大同瑞慈康复医院 12导联心电图报告

杜丙云 男 42岁 ID:2009010687 申请科室:瑞慈体检科 体检号:282511 病床号:

HR: 63bpm P: 101ms PR: 190ms QRS: 75ms  
QT/QTc: 393/405ms P/QRS/T: 66/50/4deg. RV5/SV1: 1.124/0.503mV



诊断结果:  
1. 窦性心律  
2. T波改变结合临床

-100Hz AC50

检查:2023-11-05 08:56:00

打印:2023-11-05 09:34:10

报告需医生确认:

*张之生*

SE-1515 V1.40 SEMIP V1.90

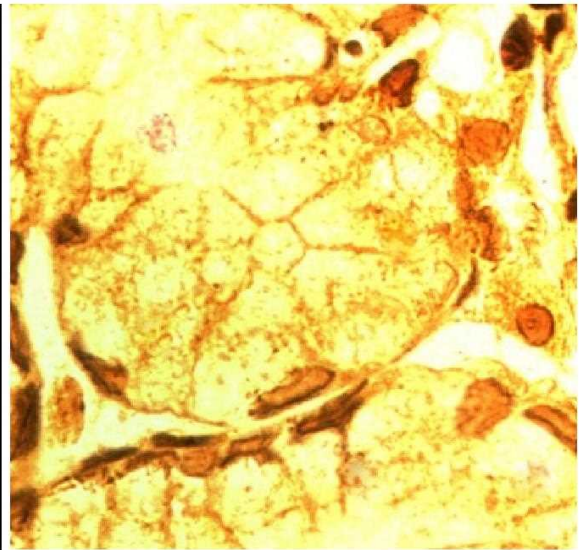
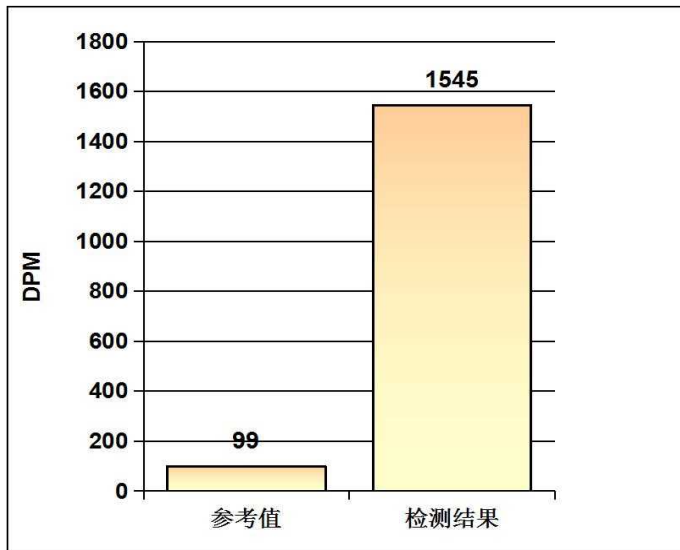
仅供临床参考

# 大同瑞慈康复医院

## <sup>14</sup>C呼气试验检验报告

姓名	杜丙云-T	年龄	42	性别	男
住院号	0	日期	2023/11/5 9:13:27	电话	0
送检医生	曹居杰	样品编号	7668	编号	2009010687

### <sup>14</sup>C呼气试验



#### 阳性参考值 (Disintegrations Per Minute(DPM)):

DPM值:	dpm > 2499	阳性++++
	1499 < dpm ≤ 2499	阳性+++
	499 < dpm ≤ 1499	阳性++
	149 < dpm ≤ 499	阳性+
	dpm ≤ 99	阴性
	99 < dpm ≤ 149	不确定

**检测结果:** **dpm= 1545**      **阳性+++**

**医生建议:** 请接受正规的根除幽门螺杆菌(HP)的治疗, 并在治疗结束后一个月内复查; 注意保持健康及规律饮食!

**温馨提示:** 您本次检测的结果为阳性

检测医生: \_\_\_\_\_ 曹居杰

## 双源 CT 诊断图文报告

流水号: 2009010687

影像号: CT20231105075

姓名: 杜丙云

年龄: 42 岁

性别: 男

检查设备: 西门子量子双源 CT

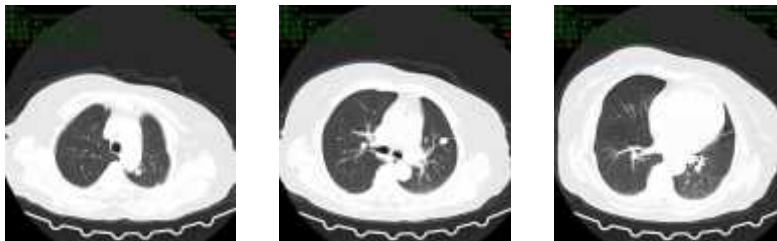体检号: 282511

申请医院: 本院

体检科室: 体检科

检查部位: 肺部双源 CT

经典图像:



影像所见:

胸廓对称, 纵隔无偏移。双肺支气管血管纹理模糊, 增多, 小叶性结构增多, 模糊, 两肺多灶性纤维钙化斑分布。段以上支气管通畅, 心影形态未见异常, 纵隔内气管隆突旁、肺门旁淋巴结部分钙化斑。两侧胸膜未见异常。

影像诊断:

呼吸性细支气管炎

两肺多灶性纤维钙化斑

报告医师: 剧艳军

检查日期: 2023-11-05

审核医师: 剧艳军

报告日期: 2023-11-05

## MRI 诊断图文报告

流水号：2009010687

影像号：MR20231105017

姓名：杜丙云

年龄：42 岁

性别：男

检查设备：西门子 1.5T 磁共振

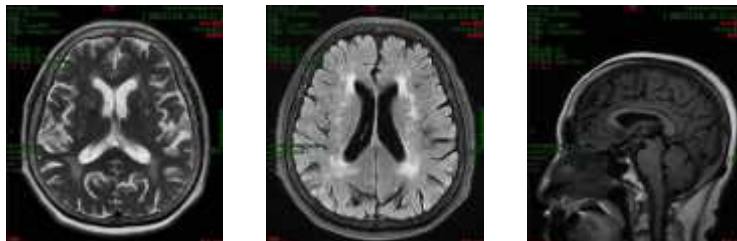体检号：282511

申请医院：本院

体检科室：体检科

检查部位：MR 检查

经典图像：



影像所见：

脑干、双侧基底节区、侧脑室旁白质区、半卵圆中心、额顶叶皮髓质交界处、侧脑室前后角旁见多发斑片状长 T1 长 T2 信号，T2FLAIR 呈高信号，部分低信号，DWI 未见异常信号。双侧小脑半球未见异常信号及占位征象，脑室、脑池无扩大，脑沟、脑裂无增宽。中线结构居中。颌面部见金属伪影。

影像诊断：

- 1、脑干、双侧基底节区、侧脑室旁白质区、半卵圆中心多发腔隙性脑梗死（慢性期，部分软化）
- 2、双侧额顶叶皮髓质交界处多发缺血灶
- 3、脑白质变性

报告医师：李贵 1

检查日期：2023-11-06

审核医师：叶道斌

报告日期：2023-11-06

## 超声诊断图文报告

流水号: 2009010687

影像号: 1441524

姓名: 杜丙云

年龄: 42 岁

性别: 男

检查设备: Vivid E95

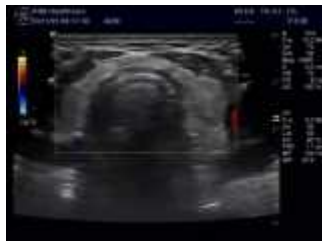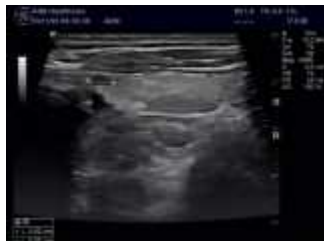体检号: 282511

申请医院: 本院

体检科室: 体检科

检查部位: 甲状腺彩超

经典图像:



影像所见:

甲状腺双侧叶形态正常, 包膜完整, 左侧叶上极探及囊实性结节, 大小约 0.5\*0.3cm, 边界清, 形态规则余右侧叶实质回声均匀。

双侧颈部未见明显肿大淋巴结。

影像诊断:

甲状腺左侧叶结节 TI-RADS 3 级

报告医师: 李菊蓉

检查日期: 2023-11-05

审核医师: 李菊蓉

报告日期: 2023-11-05

## 超声诊断图文报告

流水号: 2009010687

影像号: 1441528

姓名: 杜丙云

年龄: 42 岁

性别: 男

检查设备: Vivid E95

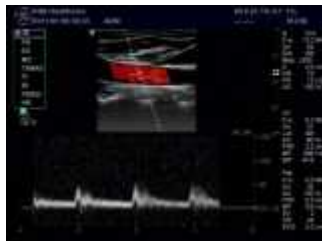
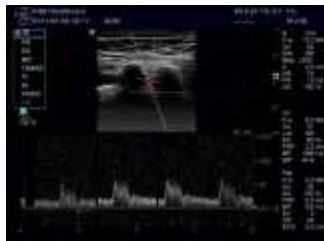
体检号: 282511

申请医院: 本院

体检科室: 体检科

检查部位: 颈部血管彩超

经典图像:



影像所见:

右锁骨下动脉起始处探及偏强回声斑, 大小约 6.6\*1.4mm, 双侧颈总动脉、颈内、颈外动脉起始段内中膜不增厚, 内壁欠光滑, 管壁未见明确强回声斑。CDFI: 血流充盈好。PW: 频谱形态正常。

双侧椎动脉走行正常, 椎动脉内径正常, 管壁不厚, 管腔内为无回声, CDFI: 血流充盈好。PW: 频谱正常。

影像诊断:

右锁骨下动脉起始处斑块形成

报告医师: 李菊蓉

检查日期: 2023-11-05

审核医师: 李菊蓉

报告日期: 2023-11-05

## 超声诊断图文报告

流水号: 2009010687

影像号: 1441532

姓名: 杜丙云

年龄: 42 岁

性别: 男

检查设备: Vivid E95

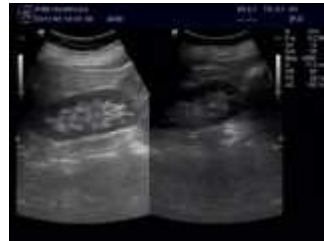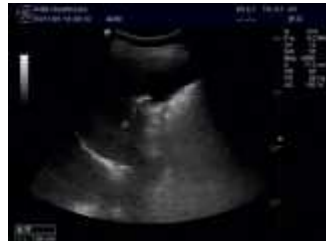体检号: 282511

申请医院: 本院

体检科室: 体检科

检查部位: 全腹彩超

经典图像:



影像所见:

肝脏大小形态正常, 包膜光滑完整, 实质回声均匀, 肝内管道系统走行清晰, 门静脉及肝内胆管不扩张。

胆囊大小形态正常, 壁不厚、欠光滑, 囊内探及数个强回声团, 大者直径约 1.0cm, 后伴声影, 随体位移动, 肝外胆管不扩张。

胰腺大小形态正常, 实质回声均匀, 主胰管不扩张。

脾脏大小形态正常, 实质回声均匀, 脾门静脉不宽。

双肾大小形态正常, 皮髓质分界清晰, 集合系统未见分离, 双侧输尿管未见扩张。

影像诊断:

胆囊结石 多发

报告医师: 李菊蓉

检查日期: 2023-11-05

审核医师: 李菊蓉

报告日期: 2023-11-05