



检 查 结 果

姓名	孙健
性别	男
年龄	42岁
联系电话	18647478262
体检日期	2026-06-05

检验报告

髓过氧化物酶 (MPO)

项目名称	检查结果	单位	参考值	提示
髓过氧化物酶 (MPO)	24.4	ng/ml	0--127	

***小结:**

未见异常

操作员：刘慧芳 检查日期：2026-06-05 检查医生：

空腹血糖

项目名称	检查结果	单位	参考值	提示
葡萄糖 (GLU)	7.59	mmol/L	3.89--6.1	↑

***小结:**

葡萄糖 (GLU) 偏高 (7.59 mmol/L)

操作员：刘慧芳 检查日期：2026-06-05 检查医生：

维生素 D

项目名称	检查结果	单位	参考值	提示
维生素 D	11.80	ng/ml	0--10.0 缺乏 @10.1--30 不足 @30.1--100 正常 @>100 过量	

***小结:**

未见异常

操作员：祁佳佳 检查日期：2026-06-05 检查医生：

同型半胱氨酸

项目名称	检查结果	单位	参考值	提示
同型半胱氨酸	9.40	umol/L	0--15	

***小结:**

未见异常

操作员：刘慧芳 检查日期：2026-06-05 检查医生：

糖化血红蛋白

项目名称	检查结果	单位	参考值	提示
糖化血红蛋白	7.0		4.1--6.0	↑

***小结：**

糖化血红蛋白偏高(7.0 %)

操作员：祁佳佳 检查日期：2026-06-05 检查医生：

Rich 大同瑞慈康复医院
超声诊断图文报告

流水号: 2008280540

超声号: 2189296

姓名: 孙健

年龄: 42 岁

性别: 男

检查设备: Vivid E95

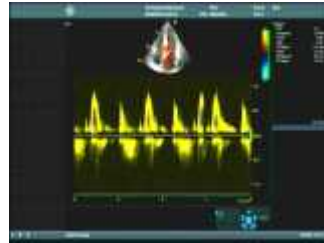
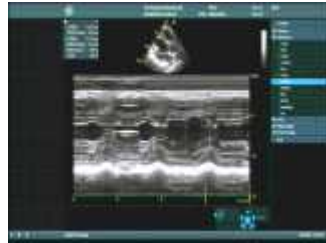
体检号: 281011

申请医院: 本院

体检科室: 体检科

检查部位: 心脏彩超

经典图像:



影像所见:

超声测量 (单位: mm)

升主动脉内径 27 (32±3mm)

左房内径 26 (35mm)

室间隔 10 (8-11mm)

左室内径 38 (47±4mm)

左室后壁 9 (8-11mm)

EF61% (50-80%)

右室内径 25 (36±4mm)

右房内径 28 (36±4mm)

FS32% (28-41%)

主肺动脉内径 20 (23±3mm)

升主动脉内径正常, 心脏各腔室大小正常, 室间隔厚度正常, 左室前壁心尖段运动幅度减低, 余壁运动尚可, 二尖瓣回声正常, 收缩期房侧可见少量返流信号, 余瓣膜及启闭功能未见明显异常, 舒张期二尖瓣口血流频谱 E/A>1, 心包腔未见积液。

影像诊断:

1. 左室前壁心尖段运动幅度减低
2. 二尖瓣轻度反流

报告医师:

检查日期: 2026-06-05

审核医师:

报告日期: 2026-06-05



注: 本报告仅供临床医生参考!

地址: 大同市魏都大道 79 号。若有疑问, 请致电: 0352---2830580

Rich 大同瑞慈康复医院
超声诊断图文报告

流水号: 2008280540

超声号: 2189289

姓名: 孙健

年龄: 42 岁

性别: 男

检查设备: Vivid E95

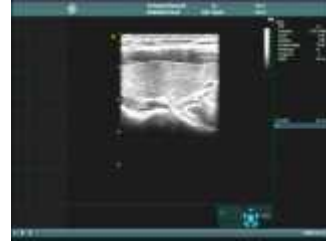
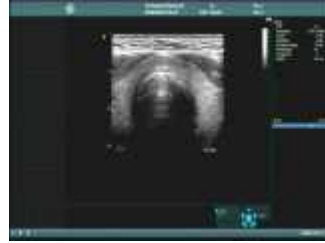体检号: 281011

申请医院: 本院

体检科室: 体检科

检查部位: 甲状腺彩超

经典图像:



影像所见:

甲状腺双侧叶形态正常, 包膜完整, 实质回声均匀, CDFI: 未见异常血流信号。
双侧颈部未见明显肿大淋巴结。

影像诊断:

甲状腺双侧叶未见异常

报告医师:

检查日期: 2026-06-05

审核医师:

报告日期: 2026-06-05



注: 本报告仅供临床医生参考!

地址: 大同市魏都大道 79 号。若有疑问, 请致电: 0352---2830580

Rich 大同瑞慈康复医院
超声诊断图文报告

流水号: 2008280540

超声号: 2189293

姓名: 孙健

年龄: 42岁

性别: 男

检查设备: Vivid E95

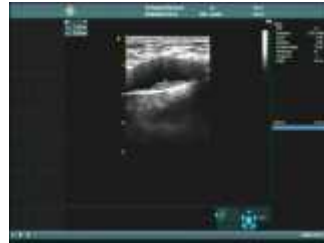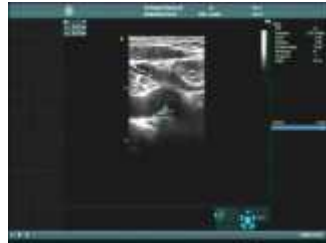体检号: 281011

申请医院: 本院

体检科室: 体检科

检查部位: 颈部血管彩超

经典图像:



影像所见:

右锁骨下动脉起始处探及弱强回声斑, 大小约 9.1×3.7 mm, 右侧颈总动脉膨大处探及弱强回声斑, 大小约 14.3×2.9 mm, 左侧颈总动脉膨大处探及低回声斑, 大小约 7.4×1.9 mm, 双侧颈内、颈外动脉起始段内中膜不增厚, 内壁欠光滑, 管壁未见明确强回声斑。CDFI: 血流充盈好。PW: 频谱形态正常。

双侧椎动脉走行正常, 椎动脉内径正常, 管壁不厚, 管腔内为无回声, CDFI: 血流充盈好。PW: 频谱正常。

影像诊断:

右锁骨下动脉起始处、双侧颈总动脉斑块形成

报告医师:

检查日期: 2026-06-05

审核医师:

报告日期: 2026-06-05



注: 本报告仅供临床医生参考!

地址: 大同市魏都大道 79 号。若有疑问, 请致电: 0352---2830580

Rich 大同瑞慈康复医院
超声诊断图文报告

流水号: 2008280540

超声号: 2189299

姓名: 孙健

年龄: 42岁

性别: 男

检查设备: Vivid E95

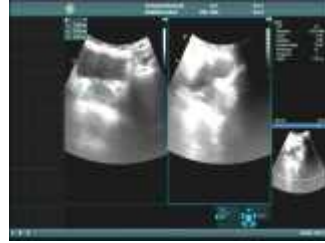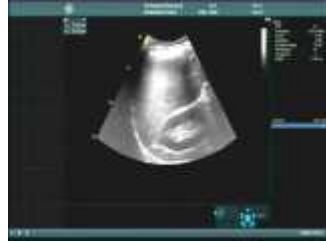体检号: 281011

申请医院: 本院

体检科室: 体检科

检查部位: 全腹彩超

经典图像:



影像所见:

肝脏大小形态正常, 包膜光滑完整, 肝右叶探及大小约 0.3*0.3cm 囊性回声, 边界清, 余实质回声细腻增强, 肝内管道系统走行尚清晰, 门静脉及肝内胆管不扩张。

胆囊大小形态正常, 壁不厚、光滑, 囊内透声好, 肝外胆管不扩张。

胰腺大小形态正常, 实质回声均匀, 主胰管不扩张。

脾脏大小形态正常, 实质回声均匀, 脾门静脉不宽。

双肾大小形态正常, 皮髓质分界清晰, 集合系统未见分离, 双侧输尿管未见扩张。

膀胱充盈佳, 未见明显异常。

前列腺形态正常, 大小约 2.7*3.8*2.0cm, 实质回声均匀。

影像诊断:

1. 轻度脂肪肝
2. 肝囊肿

报告医师:

检查日期: 2026-06-05

审核医师:

报告日期: 2026-06-05



注: 本报告仅供临床医生参考!

地址: 大同市魏都大道 79 号。若有疑问, 请致电: 0352---2830580

ID 号: 2008280540

影像号: CT20260605067

姓名: 孙健

年龄: 42 岁

性别: 男

检查设备: 西门子量子双源 CT

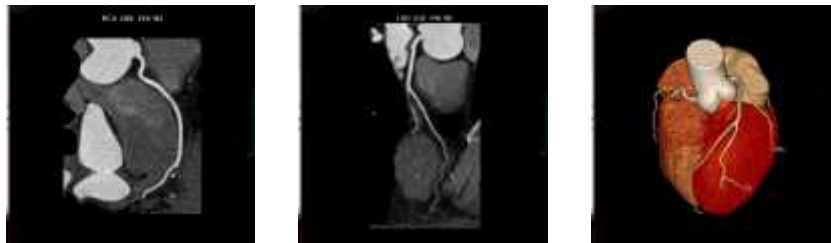体检号: 281011

申请医院: 本院

体检科室: 体检科

检查部位: 冠状动脉 CTA

经典图像:



影像所见:

冠状动脉起源正常, 冠状动脉发育呈右优势型。

左冠状动脉主干、前降支、对角支及回旋支管壁光滑, 未见钙化及非钙化斑块, 管腔未见狭窄及闭塞。

右冠状动脉、后降支及左室后支管壁光滑, 未见钙化及非钙化斑块, 管腔未见狭窄及闭塞。

影像诊断:

双源 CT 冠状动脉成像未见病变征象

[提示] 冠状动脉狭窄程度表述: 轻度 (25-49%) 中度 (50-69%) 重度 (70-99%) 闭塞 (100%)

报告医师: 张剑峰

检查日期: 2026-06-05

审核医师:

报告日期: 2026-06-05

ID 号: 2008280540

影像号: CT20260605068

姓名: 孙健

年龄: 42 岁

性别: 男

检查设备: 西门子量子双源 CT

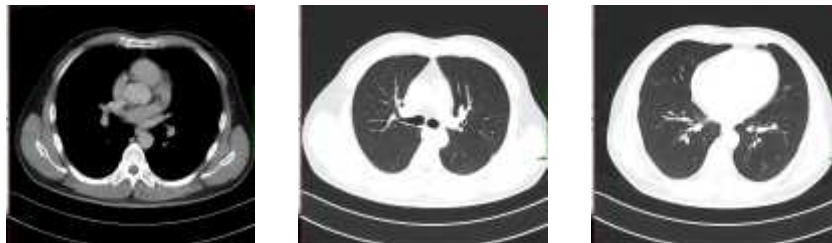
体检号: 281011

申请医院: 本院

体检科室: 体检科

检查部位: 肺部双源 CT

经典图像:



影像所见:

双侧胸廓对称, 气管居中。气管及支气管未见狭窄及阻塞。双肺支气管血管束形态、结构、走行正常, 肺内未见异常密度。双肺门不大, 形态自然。心脏及大血管大小、形态未见异常。纵隔内未见肿块及肿大淋巴结。胸膜无增厚, 胸膜腔内无积液。胸壁软组织及骨骼未见病变征象。

影像诊断:

胸部 CT 平扫未见异常

报告医师: 张剑峰

检查日期: 2026-06-05

审核医师:

报告日期: 2026-06-05

ID号: 2008280540

影像号: MR20260605045

姓名: 孙健

年龄: 42岁

性别: 男

检查设备: 西门子 1.5T 磁共振

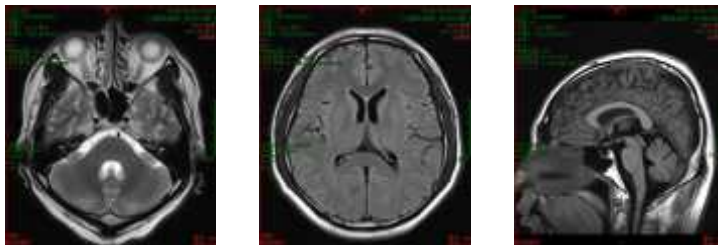体检号: 281011

申请医院: 本院

体检科室: 体检科

检查部位: 颅脑 MRI

经典图像:



影像所见:

双侧大脑半球对称, 皮髓质分界清, 未见异常信号。脑干、双侧小脑半球未见异常信号及占位征象。脑室、脑池无扩大, 脑沟、脑裂无增宽。中线结构居中。双侧筛窦沿窦壁见环状等 T1 长 T2 信号。双侧上颌窦见液气平。

影像诊断:

1. 脑内 MRI 扫描未见异常
2. 双侧筛窦炎伴粘膜肥厚, 双侧上颌窦少量积液

报告医师: 陈江莲

检查日期: 2026-06-05

审核医师:

报告日期: 2026-06-05