



2008150920

大同瑞慈健康体检

报 告 册

体检编号	279080	工号	69
姓名	李永风		
性别	男	年龄	45岁
单位	云州区税务局		
部门	云州区税务局退休		
联系电话	18010156996		
体检日期	2025-11-24		

尊敬的李永风先生您好！

首先,瑞慈健康体检全体员工欢迎您的光临,并对您的信任表示衷心的感谢！

您于 2025-11-24 (体检编号: 279080) 完成健康检查,本机构的各科医生已根据您的体检项目及结果,汇总成此份健康体检报告,并经总检医生审核。据此提出对您健康状况的综合分析及建议。

瑞慈健康体检倡导“大健康、大康复”,提出“健康是第一财富 (Rich)”的人文理念。希望您仔细阅读并妥善地保管此份健康体检报告,并认真关注报告中的提示与建议,若您对报告内容有任何疑问,可直接与瑞慈健康体检客服部联系,进一步咨询。

健康体检咨询电话: 0352-2824444

客户服务咨询电话: 0352-2830597

400-6112995

瑞慈健康体检报告由下列内容组成:

第一部分:主检报告

第二部分:分科分项结果

第三部分:检验报告

第四部分:附表

主检报告

检查综述

- 1、【身高、体重、血压】 (1) 体重指数 27.43：超重
- 2、【血常规（五分类）】 白细胞(WBC)偏高($9.60 \times 10^9/L$) 中性粒细胞绝对值(GR#)偏高($6.65 \times 10^9/L$) 血小板分布宽度(PDW)偏低(12.6 f1) 红细胞压积(HCT)偏高(51.6 %)
- 3、【肾功三项】 尿酸(UA)偏高(472.00 $\mu\text{mol/L}$)
- 4、【血脂四项】 动脉硬化指数偏高(4.08) 总胆固醇(CHOL)偏高(7.20 mmol/L) 甘油三脂(TG)偏高(5.72 mmol/L) 低密度脂蛋白(LDL)偏高(4.16 mmol/L)
- 5、【尿常规】 鳞状上皮细胞偏高(1 /HP)
- 6、【CT检查二】 1. 颈3-4、颈4-5、颈6-7椎间盘突出(中央型) 2. 颈6-颈7椎体后缘骨性硬突
- 7、【甲状腺彩超】 甲状腺左侧叶结节 TI-RADS 2级
- 8、【颈部血管彩超】 右锁骨下动脉、左侧颈总动脉斑块形成
- 9、【全腹彩超】 1. 轻度脂肪肝 2. 胆囊息肉 3. 胆囊壁胆固醇结晶
- 10、【口腔科】 (1) 左上第一磨牙 左上第二磨牙 牙齿缺失 (2) 牙周：牙结石
- 11、【眼科】 (1) 镜 0.5

医生建议

【超重】：

- (1) 体重指数是判断体重超标或偏低的主要指标。体重是反映和衡量一个人健康状况的重要标志之一，过胖和过瘦都不利于健康，身高体重不协调也不会给人以美感。体重的变化，还会直接反映身体长期的热量平衡状态。
- (2) 当需要比较及分析一个人的体重对于不同身高的人所带来的健康影响时，体重指数是一个中立而可靠的指标。其主要适用于需要体重测试、体型肥胖和全身检查的人群。
- (3) 体重指数(BMI)是世界卫生组织推荐的国际统一使用的肥胖分型标准，也是目前国际上常用的衡量人体胖瘦程度以及是否健康的一个标准，其计算方式为： $\text{BMI} = \text{体重}(\text{千克}) / \text{身高}(\text{米} \times \text{米})$ 。成人的标准值是BMI 18.5-23.9之间。低于18.5为体重指数偏低；高于23.9则为体重指数偏高。
- (4) 一般表现为体重超重或肥胖，超重及肥胖会出现一系列代谢性疾病，如高血压、高血糖、高血脂、高尿酸血症等，所以体重指数偏高者一定要注意控制体重。
- (5) 合理控制饮食，食品多样化，食物纤维可适量增加，饮食规律，避免暴饮暴食，低盐、低脂饮食为主，减少高热量食物的摄入。
- (6) 加强体育锻炼，每天最少保持30分钟的中等强度运动。鼓励每天至少快步走6000步比较健康。肥胖患者不适合较剧烈的运动，会加重膝关节的负担，可以选择游泳、划船等对膝关节负荷较小的运动。
- (7) 定期检查血糖、血脂、肝功、肝脏B超等，积极治疗基础性疾病。
- (8) 减少热量摄取及增加热量消耗。强调以健康行为、饮食、运动为主的综合治疗。

【血小板分布宽度(PDW)偏低】：

- (1) 供内科结合临床参考。

【红细胞压积(HCT)偏高】：

- (1) 供内科结合临床参考。
- (2) 如果明显升高，复查血常规。

【白细胞(WBC)偏高】：

(1) 白细胞是机体防御系统的重要组成部分。白细胞通过不同的方式、不同的机制消灭病原体、消除过敏原和参与免疫反应产生的抗体等。

(2) 升高多见于细菌感染，明显升高也可见于某些血液病、急性出血等。建议复查全血细胞分析，内科咨询，待排感染性疾病，进一步明确诊断，结合临床诊治。

(3) 复查血常规。

(4) 若明显升高，请抗感染治疗。

【中性粒细胞绝对值(GR#)偏高】：

(1) 结合白细胞计数，供内科临床参考。

【尿酸(UA)偏高】：

(1) 尿酸(UA)是体内嘌呤代谢的最终产物。食物中的核酸分解生成嘌呤，体内组织中的核酸分解成嘌呤核苷，嘌呤和嘌呤核苷经过分解脱氨及氧化作用生成尿酸(UA)。

(2) 大部分的尿酸由肾脏排出，其余在肝脏分解破坏或随胆汁排泄。肾脏在排泌尿酸过程中，由肾小球滤出尿酸，若肾功能不好的人，排泄功能差，尿中排出的尿酸少了，血尿酸就会增高。

(3) 常见于肾脏疾病(如急性慢性肾炎、肾结核、肾积水晚期等)；还可见于长期吃高嘌呤食物，如动物内脏、海鲜、贝类等，这种情况下，若不控制饮食，导致嘌呤长期偏高，即使肾功能正常，也会受高浓度尿酸的影响。

(4) 另外，需要警惕的是，若尿酸长期偏高，会由尿酸盐结晶沉积引起痛风性关节炎、慢性间质性肾炎，血尿酸增高是诊断痛风的主要依据。

(5) 应避免食用含嘌呤高的食物，如各种动物内脏、豆制品、海鲜等，不要喝酒，尤其是啤酒。忌酸性食物，忌醋，多喝水，每日尿量在2公升以上，碱化尿液。

(6) 必要时在肾内科医生指导下进行降尿酸治疗，定期复查。

【总胆固醇(CHOL)偏高】：

(1) 总胆固醇是脂质的主要成分之一，其数量受年龄、家族、性别、饮食、遗传等多种因素影响。总胆固醇对人体生长发育以及新陈代谢有重要的作用，正常值是2.59-5.20mmol/L。

(2) 总胆固醇升高后，会增加类脂物质的堆积，会产生更多的血管斑块，进而增加心脑血管疾病的风险。大于5.21-5.69mmol/L是胆固醇的临界偏高，即使是一个完全健康的人，只要总胆固醇>7.2mmol/L或低密度脂蛋白>4.9mmol/L，未来发生心脑血管的风险就明显增高，应该马上治疗。

(3) 总胆固醇升高根据病因可分为两大类：一是原发性，是由于遗传因素缺陷所致，另一种是继发性，可引起其升高的疾病主要有糖尿病、高血压、甲减、肝肾疾病等。

(4) 降低总胆固醇的治疗中，原发性偏高应积极应用降脂药，曾经选择他汀类药物，胆固醇不能达标的，可联合用药(如依折麦布等)。

(5) 如果总胆固醇偏高，且患者有糖尿病、高血压、甲减、肝肾疾病或者已经发生心脑血管疾病的人更应积极用药，控制降低疾病风险。

(6) 戒烟，增强运动，采用低脂、低糖饮食，少食富含脂肪、胆固醇及饱和脂肪酸的食物，多进食蔬菜、水果、豆制品、粗粮、鱼和高纤维食品。

(7) 必要时在医师指导下使用降脂药物治疗，并前往内分泌科复诊。

【动脉硬化指数偏高】：

(1) 动脉硬化指数偏高，提示动脉硬化的风险性会更高，也就是心脑血管疾病的发病率会相对较高。建议控制血脂、血糖，少吃油腻食物，多吃蔬菜水果，加强锻炼，减轻体重。

【甘油三酯(TG)偏高】：

(1) 甘油三酯是甘油和脂肪酸所构成的有机化合物，甘油三酯测定是脂类代谢的重要指标之一。

(2) 甘油三酯增高与冠心病的发生有着重要的相关性，随年龄增大而有上升的趋势，其增高最常见于高脂和过量糖类饮食、肥胖等。

(3) 甘油三酯主要功能是为机体提供能量，其正常值在0.7-1.7mmol/L之间，1.7-2.29mmol/L为边缘增高，提示应该注意饮食和运动了。

(4) 甘油三酯大于2.3mmol/L，就称为高甘油三酯血症。甘油三酯增高虽然不会直接导致血管斑块的形成，但也会间接引起心脑血管疾病风险增加，同时，当甘油三酯大于5.6mmol/L时，还会增加急性胰腺炎的风险，所以降低甘油三酯的基础主要是控制饮食，饮食控制不佳可以选择药物治疗。

(5)生活方式的干预是控制甘油三酯水平升高的基础，包括减重，增加运动量，限制酒精摄入以及避免食用果糖和高碳水化合物食物。多食蔬菜水果，定期复查。

(6)明显增高者在医师的指导下使用降脂药物治疗，首选他汀和贝特类药物。

【低密度脂蛋白(LDL)偏高】：

(1)在血脂检查中，我们最该关注的是低密度脂蛋白，这是因为这些指标与心脑血管疾病的关系最为密切，正常值为0-4.13mol/L。

(2)低密度脂蛋白有三个标准：普通人应 $\leq 3.4\text{mol/L}$ ，没有任何高危因素的人，其低密度脂蛋白最好控制在 3.4mol/L 以下。

(3)高危人群应 $\leq 2.6\text{mol/L}$ ，有高血压、糖尿病、家族史、肥胖，或低密度脂蛋白 $\geq 4.9\text{mol/L}$ ，这些人的低密度脂蛋白最好降低至 2.6mol/L 以下。

(4)极高危人群应 $\leq 1.8\text{mol/L}$ ，有冠心病、心肌梗塞、心绞痛、脑梗死、冠状动脉植入支架术后、心脏搭桥术后、严重的颈动脉斑块等缺血性心脑血管疾病的人，这些人低密度脂蛋白最好控制到 1.8mol/L 以下。

(5)建议低脂、低糖饮食，戒烟酒，多食蔬菜。定期复查血脂，明显增高者，在医师指导下使用降脂药物治疗，在积极治疗原发疾病的基础上降低低密度脂蛋白。

【鳞状上皮细胞偏高】：

(1)在生理情况下，机体正常的新陈代谢都会引起鳞状上皮细胞的脱离，这是一种正常的机体现象。如果长时间出现鳞状上皮细胞偏高的现象时，则有可能是尿路感染、泌尿系统结石等因素导致，应及时往泌尿外科进一步诊断治疗。

【椎间盘突出（中央型）】：

(1)椎间盘突出症指椎间盘的纤维环破裂，髓核组织从破裂处突出（脱出）于后方或者椎管内，导致相邻脊神经根遭受刺激，从而产生颈部、腰部疼痛或下肢麻木疼痛一系列症状。临床上可分为膨隆型、突出型、脱垂游离型等。建议骨科诊治。

【椎体后缘骨性硬突】：

(1)建议脊柱外科诊断治疗。

【甲状腺左侧叶结节】：

(1)甲状腺结节是一种常见的甲状腺疾病，很多甲状腺疾病可表现为结节，如可由甲状腺退行性变、炎症、自身免疫性及新生物等多种病变所致。甲状腺结节在各个年龄段的男女人群中均可见到，但中年女性中较多。

(2)甲状腺结节分良性和恶性两大类，良性的占绝大多数，恶性者不足1%，判断甲状腺结节的良恶主要依靠病史、体格检查、放射性核素扫描、穿刺细胞学检查。

(3)建议往外科就诊，进一步检查，明确诊断，结合临床诊治并定期复查。

【右锁骨下动脉、左侧颈总动脉斑块形成】：

(1)建议心血管内科诊断治疗

【轻度脂肪肝】：

(1)脂肪肝是指肝脏被脂肪浸润，为一种多病因引起的获得性疾病。

(2)脂肪肝是以肝细胞脂肪变性和脂肪蓄积为病理特征，最常见易患因素有超重或肥胖、进食油腻食物、高脂血症（尤其甘油三酯升高）、营养失调（营养过量或不足）、饮酒、高脂血症、少运动、糖耐量异常、减肥造成体重急剧下降、营养不良、中毒和药物等。

(3)当肝内脂类（主要为甘油三酯）含量超过肝重的5%时为脂肪肝。脂肪肝是一个常见的临床现象，不是一个独立性的疾病。

(4)值得注意的是，过多的脂肪在肝组织、肝细胞内浸润，引起肝细胞肿大，严重可致肝硬化。脂肪肝是可逆性的，合理饮食、运动及治疗后可恢复。

(5)合理控制饮食，控制总摄入量，低盐、低脂和低糖类饮食，少吃动物内脏，多吃蔬菜水果；

(6)控制危险因素，如控制体重、改善胰岛素抵抗、调整血脂紊乱，戒酒、戒烟，坚持长期有氧运动，加强体育锻炼；

(7)定期复查腹部彩超、血脂、肝功能。

【胆囊息肉】：

- (1) 胆囊息肉又称胆囊隆起样病变，其临床症状无特异性，大部分患者为查体时所发现。主要症状为中上腹部隐痛。发病年龄多在 30~50 岁，以中青年为主。
- (2) 一般认为，胆囊息肉是胆囊癌的诱发因素，如胆囊息肉大于 1cm 时，最好先行手术治疗，以杜绝胆囊癌的发生。
- (3) 胆囊息肉临床特点有，一是发病率逐渐增高。高胆固醇饮食、长期酗酒、过多进食刺激性饮食、饮食规律紊乱如：不吃早餐、晚餐过盛、过多等不良饮食习惯多可造成胆囊息肉的形成；
- (4) 二是隐蔽攻击性强。胆囊息肉多无症状，85% 以上的患者都是在例行体检中发现。3-4mm 以下的息肉在 CT 和核磁共振中难以发现或常常漏诊；
- (5) 禁酒及含酒精类饮料，因酒精在体内主要通过肝脏分解、解毒，所以，酒精可直接损伤肝功能，引起肝胆功能失调，使胆汁的分泌、排出过程紊乱，从而刺激胆囊息肉增长。
- (6) 饮食规律、吃好早餐对胆囊息肉患者很重要。肝脏主要分泌胆汁，分泌的胆汁存储入胆囊内，而胆汁的功能主要是消化油性食物。如果不吃早餐，胆汁在胆囊内滞留时间长，可刺激胆囊形成胆囊息肉或使原来的息肉增大或发生变化。所以，要调配营养丰富的早餐和养成吃早餐的生活习惯。
- (7) 低胆固醇饮食，胆固醇摄入过多，可加重肝胆的代谢负担，并引起多余的胆固醇在胆囊壁结晶、积聚和沉淀，从而形成息肉，所以，胆囊息肉患者应降低胆固醇摄入量，尤其是晚上，应避免进食高胆固醇类食品，如鸡蛋（尤其是蛋黄）、肥肉、海鲜、无鳞鱼类、动物内脏等食品。
- (8) 宜多食各种新鲜水果、蔬菜，进低脂肪、低胆固醇食品，如香菇、木耳、芹菜、豆芽、海带、藕、鱼肉、兔肉、鸡肉、鲜豆类等；宜多食干豆类及其制品；宜选用植物油，不用动物油；
- (9) 少吃辣椒、生蒜等刺激性食物或辛辣食品；不用油煎、炸、烤、熏的烹调方法；饮水时，用少量山楂、银杏、绞股蓝草放入水杯中饮用。

【胆囊壁胆固醇结晶】：

- (1) 胆囊壁胆固醇结晶是指胆固醇沉积于胆囊壁粘膜下形成的一种病变，很容易引起胆结石，多与高脂肪、高胆固醇的食物、工作紧张、饮食不规律等因素有关。建议平时注意饮食宜清淡有营养，多喝水，多食新鲜蔬菜水果，必要时中西医结合治疗。

【牙齿缺失】：

- (1) 牙齿缺失常见于龋齿、牙周炎等原因导致的拔除或意外事故所致缺失。中老年患者居多，影响牙齿健康美观。
- (2) 牙齿缺失可以导致牙列的完整性遭到破坏，若较长时间不修复，邻近的牙齿由于失去了依靠和约束，会变得倾斜，易造成咬颌功能的紊乱。长时间的缺失还会导致牙槽骨的萎缩、咀嚼功能减退、食物嵌塞等不良后果
- (3) 如果牙齿缺失，应该尽早去口腔医院诊治，最常见的修复方法有三种，即活动义齿、固定义齿、种植义齿。
- (4) 义齿修复完毕，应定期复查与医疗护理，勤漱口、勤刷牙、避免食用过硬的食物，如果种植牙选择钛种植体，还应注意对钛种植体的保护。

【牙结石】：

- (1) 牙结石又称牙石，是沉积在牙齿或修复体表面上已经钙化或正在钙化的菌斑或软垢。其开始时是软的，会因逐渐的钙化而变硬。它是由 75% 的磷酸钙，15-25% 的水、有机物、磷酸锰、矿酸钙及微量的钾、钠、铁所构成，并呈现出黄色、棕色或者黑色。
- (2) 牙结石通常存在于唾液腺开口处的牙齿表面（例如：下颚前牙的舌侧表面，上颚后牙的颊侧表面）和牙齿的颈部，以及口腔粘膜运动不到的牙齿表面等处。
- (3) 牙结石形成后，可伴随牙龈出血、牙龈萎缩、口臭等症状。
- (4) 牙结石是牙周病的重要病因，它会不断刺激牙周组织，并且压迫牙龈，影响血液循环，造成牙周组织的细菌感染，形成牙周囊袋，此后更易使食物残渣、牙菌斑、牙结石等的堆积，最终牙周支持组织全部破坏，导致牙齿松动，以至于不得不拔除牙齿。
- (5) 早晚刷牙、饭后漱口是防治牙结石形成的最重要措施。应采取正确的竖刷牙法和巴氏刷牙法，纠正横刷牙法。
- (6) 多吃富有维生素的粗纤维食物，如肉、蛋、各种蔬菜和水果，充分咀嚼以利于牙面清洁。少吃甜食及黏性很强的食物，不吃零食。

(7) 建议每半年进行一次口腔健康检查，每年进行 2-3 次全口超声波洁牙术，使牙面、牙颈部经常处于洁净状态。

汇总医生： 丁昊炜

主检日期： 2025-11-25

主检医生：

分科结果

身高、体重、血压

项目名称	检查结果	项目名称	检查结果
身高	175cm	体重	84kg
血压	115/76mmHg		

***小结:**

(1) 体重指数 27.43: 超重

操作员：赵婉如

检查日期:2025-11-24

检查医生：名燕凌

内科

项目名称	检查结果	项目名称	检查结果
心率	96 次/min	心律	齐
心脏杂音	无	心界	正常
肺部	正常	呼吸音	呼吸音清
啰音	未闻及	叩诊	叩诊呈清音
腹部触诊	腹部平软	发育	正常
肝胆	肋下未触及	脾脏	肋下未触及
双肾	无叩击痛	肠鸣音	正常
营养	良好	神经系统	正常
生理反射	生理反射存在	病理反射	病理反射未引出
颅神经	正常	运动功能	正常
深浅感觉	正常	其它	无异常发现
既往史	无		

***小结:**

未见异常

操作员：董红梅

检查日期:2025-11-24

检查医生：董红梅

外科（男）

项目名称	检查结果	项目名称	检查结果
皮肤	正常	甲状腺	无肿大
脊椎	无畸形	浅表淋巴结	无肿大
肛门	正常	前列腺	未检
泌尿外生殖器	正常	四肢关节	未见异常
腹股沟	未见异常	足背动脉	正常
紫绀	无	色素沉着	无
脱毛	无	脱色	无
浮肿	无	皮下结节	无
头颅	正常	颈部	正常
乳腺	正常	脊柱	正常
直肠	未检	皮肤黄疸	无
四肢	活动正常	其他	无

***小结:**

未见异常

操作员：张明远 检查日期：2025-11-24 检查医生：张明远

眼科

项目名称	检查结果	项目名称	检查结果
视力(左)	镜 0.5	视力(右)	镜 0.8
辨色力	正常	眼睑	正常
结膜	正常	泪器	正常
角膜	正常	虹膜	正常
瞳孔	正常	晶状体	正常
玻璃体	正常	眼底	未见异常

***小结:**

(1) 镜 0.5

操作员：田野青 检查日期：2025-11-24 检查医生：田野青

耳鼻喉科

项目名称	检查结果	项目名称	检查结果
听力(左)	正常	听力(右)	正常
外耳道	正常	鼓膜	正常
鼻窦	正常	鼻中隔	正常
鼻腔	正常	扁桃体	无肿大
嗅觉	正常	咽喉	正常

***小结:**

未见异常

操作员：裴文兴 检查日期:2025-11-24 检查医生：裴文兴

口腔科

项目名称	检查结果	项目名称	检查结果
唇颊	正常	齿	左上第一磨牙&左上第二磨牙&牙齿缺失
齿龈	正常	牙周	牙结石III度
舌腭	正常	腮腺	正常
颌下腺	正常	颞下颌关节	正常

***小结:**

(1) 左上第一磨牙 左上第二磨牙 牙齿缺失

(2) 牙周：牙结石

操作员：龚富生 检查日期:2025-11-24 检查医生：龚富生

检验报告

尿常规

项目名称	检查结果	单位	参考值	提示
胆红素(BIL)	-		阴性	
隐血(ERY)	-		阴性	
小圆上皮细胞(SRC)	0	个/u1	0--0	
维生素C	-		阴性	
异常红细胞	0	个/u1	0--3	
红细胞(正常)	1	个/u1	0--6	
鳞状上皮细胞	1	个/u1	0--0	↑
粘液丝	0	个/u1	0--0	
尿葡萄糖(GLU)	-		阴性	
酮体(KET)	-		阴性	
比重(SG)	1.025		1.003--1.030	
酸碱度(PH)	5.0		4.5--8.0	
尿蛋白质(PRO)	-		阴性	
尿胆原(URO)	-		阴性	
亚硝酸盐(NIT)	-		阴性	
尿白细胞(LEU)	-		阴性	

*小结:

鳞状上皮细胞偏高(1 /HP)

操作员：荆鹏山 检查日期:2025-11-24

检查医生:康建忠

血常规(五分类)

项目名称	检查结果	单位	参考值	提示
白细胞(WBC)	9.60	$10^9/L$	3.5--9.5	↑
淋巴细胞绝对值(LY#)	2.06	$10^9/L$	1.1--3.2	

淋巴细胞百分比 (LY%)	21.5	%	20--50	
中性粒细胞绝对值 (GR#)	6.65	$10^9/L$	1.8--6.3	↑
中性粒细胞百分比 (GR%)	69.3	%	40--75	
嗜碱性粒细胞绝对值 (BA#)	0.04	$10^9/L$	0--0.06	
嗜碱性粒细胞百分比 (BA%)	0.4	%	0--1.0	
嗜酸性粒细胞绝对值 (EO#)	0.29	$10^9/L$	0.02--0.52	
嗜酸性粒细胞百分比 (EO%)	3.0	%	0.4--8	
血小板 (PLT)	237	$10^9/L$	125--350	
血小板分布宽度 (PDW)	12.6	%	15--17	↓
平均血小板体积 (MPV)	10.9	f1	6.0--14.0	
血小板压积 (PCT)	0.257	%	0.11--0.28	
红细胞 (RBC)	5.45	$10^{12}/L$	4.3--5.8	
血红蛋白	169	g/L	130--175	
红细胞压积 (HCT)	51.6	%	40--50	↑
红细胞平均体积 (MCV)	94.7	f1	82--100	
平均血红蛋白含量 (MCH)	31.1	pg	27--34	
平均血红蛋白浓度 (MCHC)	328	g/L	316--354	
单核细胞绝对值 (MO#)	0.56	$10^9/L$	0.1--0.6	
单核细胞百分比 (MO%)	5.8	%	3--10	
红细胞分布宽度标准差 (RDW-SD)	50.1	f1	35--56	
红细胞分布宽度变异系数 (RDW-CV)	14.8	%	10.6--16.6	
大血小板比率	31.5	%	11--45	
大血小板数目	74	$10^9/L$	30--90	
未成熟粒细胞数目	0.01	$10^9/L$	0--0.6	
未成熟粒细胞百分比	0.1	%	0--10	
有核红细胞数目	0.002	$10^9/L$	0--9999	
有核红细胞百分比	0.02	/100WBC	0--9999	

*小结:

白细胞(WBC)偏高($9.60 \times 10^9/L$) 中性粒细胞绝对值(GR#)偏高($6.65 \times 10^9/L$) 血小板分布宽度(PDW)偏低(12.6 f1) 红细胞压积(HCT)偏高(51.6 %)

操作员：祁佳佳 检查日期:2025-11-24 检查医生:康建忠

肾功三项

项目名称	检查结果	单位	参考值	提示
肌酐(CREA)	68.60	umol/L	57--97	
尿酸(UA)	472.00	umol/L	200--420	↑
尿素测定(Urea)	5.16	mmol/L	3.1--8.0	

*小结:

尿酸(UA)偏高(472.00 umol/L)

操作员：刘慧芳 检查日期:2025-11-24 检查医生:康建忠

空腹血糖

项目名称	检查结果	单位	参考值	提示
葡萄糖(GLU)	6.02	mmol/L	3.89--6.1	

*小结:

未见异常

操作员：刘慧芳 检查日期:2025-11-24 检查医生:康建忠

肝功能九项

项目名称	检查结果	单位	参考值	提示
总蛋白(T PROT)	75.2	g/L	65--85	
白蛋白(ALB)	42.60	g/L	40--55	
球蛋白(GLB)	32.60	g/L	15--35	
白蛋白/球蛋白(ALB/GLB)	1.31		1.0--2.5	
总胆红素(TBIL)	7.90	umol/L	0--26	
直接胆红素(DBIL)	1.9	umol/L	0--8.0	
间接胆红素(IBIL)	6.00	umol/L	0--17.39	
丙氨酸氨基转移酶(ALT)	42.00	U/L	9--50	

门冬氨酸氨基转移酶 (AST)	28.00	U/L	15--40	
谷草比谷丙	0.67		0.4--2.5	

***小结:**

未见异常

操作员：刘慧芳 检查日期:2025-11-24 检查医生:康健忠

尿沉渣

项目名称	检查结果	单位	参考值	提示
白细胞尿	6	个/u1	0--13	
上皮细胞 (EC)	1	/HP	0--28	
管型 (CAST)	1	个/u1	0--1	
霉菌 (尿)	0	/HP	0--0	
结晶	1	/HP	0--10	
透明度 (CLA)	清亮			
胆红素 (BIL)	-		阴性	
颜色 (Colour)	淡黄色			
红细胞 (尿) (RBC)	1	个/u1	0--6	

***小结:**

未见异常

操作员：荆鹏山 检查日期:2025-11-24 检查医生:康健忠

血脂四项

项目名称	检查结果	单位	参考值	提示
动脉硬化指数	4.08		1.31--3.19	↑
总胆固醇 (CHOL)	7.20	mmol/L	2.59--5.2	↑
甘油三脂 (TG)	5.72	mmol/L	0.7--1.7	↑
低密度脂蛋白 (LDL)	4.16	mmol/L	0--4.13	↑
高密度脂蛋白 (HDL)	1.02	mmol/L	0.77--1.55	

***小结:**

动脉硬化指数偏高(4.08) 总胆固醇(CHOL)偏高(7.20 mmol/L) 甘油三脂(TG)偏高(5.72 mmol/L) 低密度脂蛋白(LDL)偏高(4.16 mmol/L)

操作员：刘慧芳 检查日期：2025-11-24 检查医生：康建忠

(男) 肿瘤三项

项目名称	检查结果	单位	参考值	提示
前列腺特异性抗原(PSA)	0.68	ng/ml	0--2.0	
癌胚抗原(CEA)	3.60	ng/ml	0--5	
甲胎蛋白(AFP)	3.77	ng/ml	0--7	

*小结:

未见异常

操作员：祁佳佳 检查日期：2025-11-24 检查医生：康建忠

透视

项目名称	检查结果
透视	胸廓对称。气管、纵隔居中。双肺野清晰。心影在正常范围。膈平滑，肋膈角锐利。

*小结:

心肺膈未见异常。

操作员：李贵 检查日期：2025-11-24 检查医生：李贵

大同瑞慈康复医院 12导联心电图报告

李永风 男 45岁

体检号: 279080

病床号:

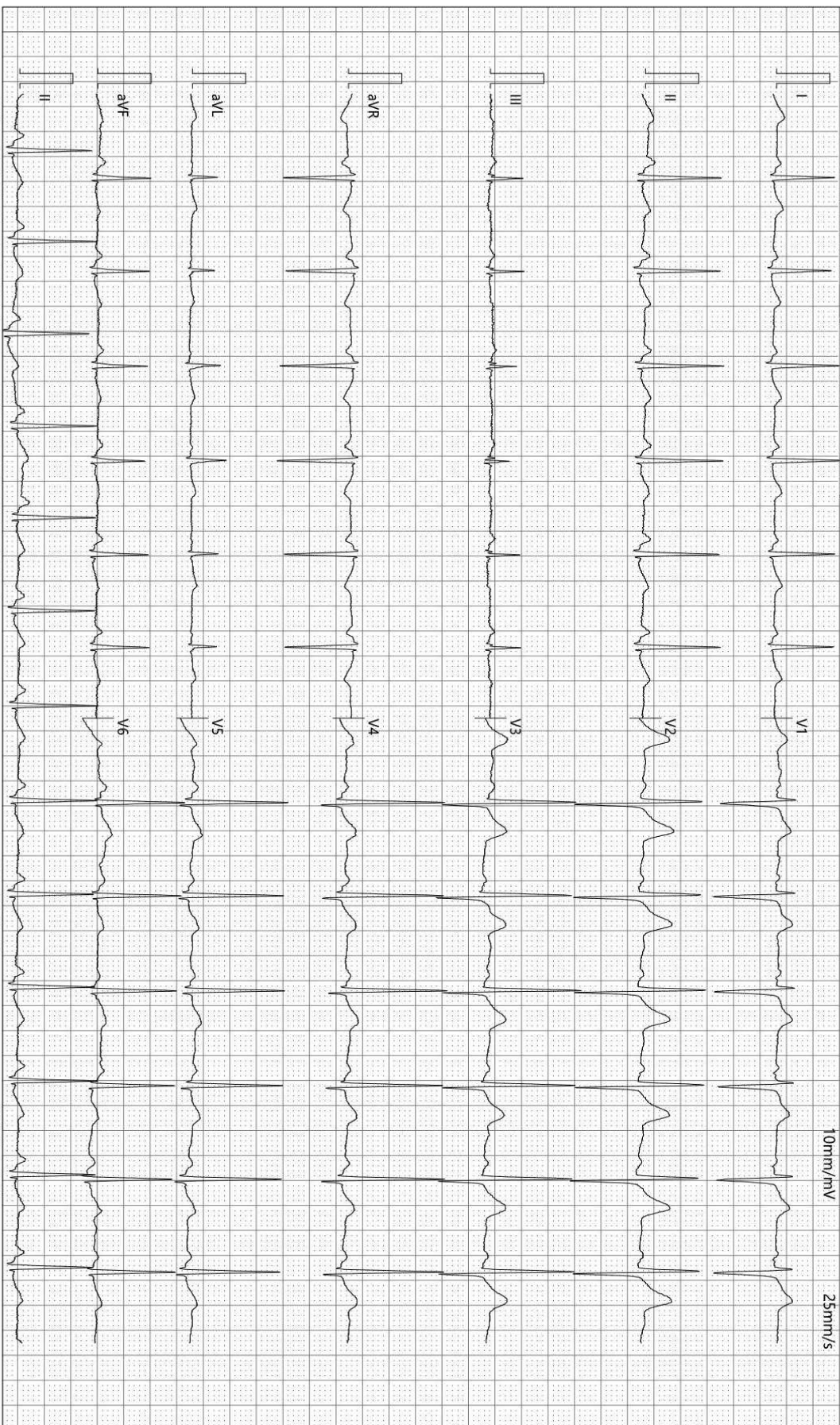
诊断结果:

- 1. 窦性心律
- 2. 正常心电图

诊断医生:

张之生

HR : 80bpm [60 ~ 100bpm]
 P : 104ms [0 ~ 110ms]
 PR : 138ms [120 ~ 200ms]
 QRS : 89ms [60 ~ 100ms]
 QT/QTc : 367/425ms [320 ~ 440/0 ~ 450ms]
 P/QRS/T : 59/44/24deg. [0 ~ 75/-30 ~ 90/0 ~ 75deg]
 RV5/SV1 : 1.744/1.123mV [0.0 ~ 2.5/0.0 ~ 2.0mV]



检查时间: 2025-11-24 09:13:14

诊断时间: 2025-11-24 09:28:44

SEMIP V1 90

仅供临床参考

Rich 大同瑞慈康复医院
超声诊断图文报告

流水号: 2008150920

超声号: 2048143

姓名: 李永风

年龄: 45岁

性别: 男

检查设备: Vivid E95

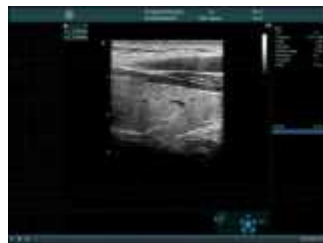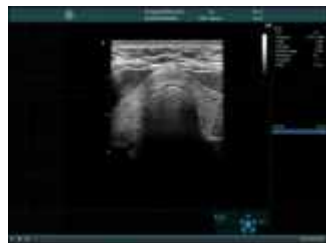体检号: 279080

申请医院: 本院

体检科室: 体检科

检查部位: 甲状腺彩超

经典图像:



影像所见:

甲状腺双侧叶形态正常, 包膜完整, 左侧叶探及囊性结节, 大小约 0.16*0.14cm, 边界清, 形态规则, 余实质回声均匀, CDFI: 未见异常血流信号。

双侧颈部未见明显肿大淋巴结。

影像诊断:

甲状腺左侧叶结节 TI-RADS2 级

报告医师: 李菊蓉

检查日期: 2025-11-24

审核医师: 李菊蓉

报告日期: 2025-11-24



注: 本报告仅供临床医生参考!

地址: 大同市魏都大道 79 号。若有疑问, 请致电: 0352---2830580

Rich 大同瑞慈康复医院
超声诊断图文报告

流水号: 2008150920

超声号: 2048139

姓名: 李永风

年龄: 45岁

性别: 男

检查设备: Vivid E95

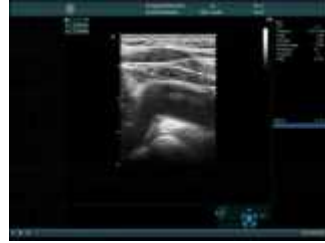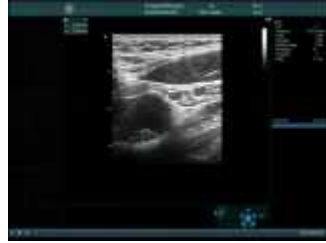体检号: 279080

申请医院: 本院

体检科室: 体检科

检查部位: 颈部血管彩超

经典图像:



影像所见:

右锁骨下动脉起始处探及混合回声斑, 大小约 $9.0 \times 2.8\text{mm}$, 左侧颈总动脉膨大处后壁探及低回声斑, 大小约 $8.5 \times 2.9\text{mm}$, 右侧颈总动脉、双侧颈内、颈外动脉起始段内中膜不增厚, 内壁欠光滑, 管壁未见明确强回声斑。CDFI: 血流充盈好。PW: 频谱形态正常。

双侧椎动脉走行正常, 椎动脉内径正常, 管壁不厚, 管腔内为无回声, CDFI: 血流充盈好。PW: 频谱正常。

影像诊断:

右锁骨下动脉、左侧颈总动脉斑块形成

报告医师: 李菊蓉

检查日期: 2025-11-24

审核医师: 李菊蓉

报告日期: 2025-11-24



注: 本报告仅供临床医生参考!

地址: 大同市魏都大道 79 号。若有疑问, 请致电: 0352---2830580

Rich 大同瑞慈康复医院
超声诊断图文报告

流水号: 2008150920

超声号: 2048147

姓名: 李永风

年龄: 45岁

性别: 男

检查设备: Vivid E95

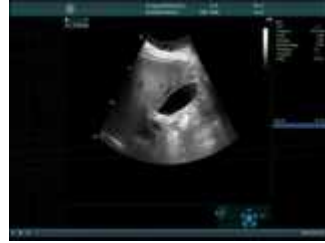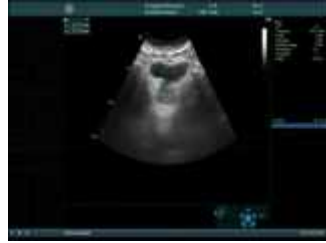体检号: 279080

申请医院: 本院

体检科室: 体检科

检查部位: 全腹彩超

经典图像:



影像所见:

肝脏大小形态正常, 包膜光滑完整, 实质回声细腻、增强, 肝内管道系统走行欠清晰, 门静脉及肝内胆管不扩张。

胆囊大小形态正常, 壁不厚、欠光滑, 囊壁探及高回声凸起, 直径约 0.4cm, 后无声影, 另于囊壁探及点状强回声斑, 后伴彗尾, 囊内透声好, 肝外胆管不扩张。

胰腺大小形态正常, 实质回声均匀, 主胰管不扩张。

脾脏大小形态正常, 实质回声均匀, 脾门静脉不宽。

双肾大小形态正常, 皮髓质分界清晰, 集合系统未见分离, 双侧输尿管未见扩张。

膀胱充盈欠佳。

前列腺形态正常, 大小约 3.0*3.6*2.7cm, 实质回声均匀。

影像诊断:

1. 轻度脂肪肝
2. 胆囊息肉
3. 胆囊壁胆固醇结晶

报告医师: 李菊蓉

检查日期: 2025-11-24

审核医师: 李菊蓉

报告日期: 2025-11-24



注: 本报告仅供临床医生参考!

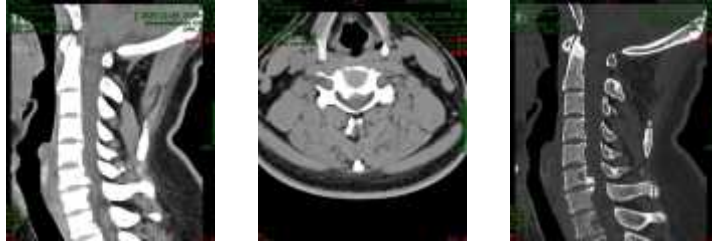
地址: 大同市魏都大道 79 号。若有疑问, 请致电: 0352---2830580

ID 号: 2008150920

影像号: CT20251124031

姓名: 李永风 年龄: 45 岁 性别: 男 检查设备: 西门子量子双源 CT
体检号: 279080 申请医院: 本院 体检科室: 体检科 检查部位: CT 检查二

经典图像:



影像所见:

颈椎生理曲度变直, 序列整齐。颈 6-颈 7 椎体后缘骨性硬突。颈 3-4、颈 4-5、颈 6-7 椎间盘层面椎体后正中见局限性软组织密度影, 硬膜囊轻度受压, 双侧椎间孔及椎管未见狭窄。硬膜囊内未见异常密度影。黄韧带未见肥厚。椎旁软组织未见异常。

影像诊断:

1. 颈 3-4、颈 4-5、颈 6-7 椎间盘突出 (中央型)
2. 颈 6-颈 7 椎体后缘骨性硬突

报告医师: 张剑峰

检查日期: 2025-11-25

审核医师: 苗来生

报告日期: 2025-11-25

