



2008150819

大同瑞慈健康体检

报 告 册

体检编号	278979	工号	75
姓名	闫峻		
性别	男	年龄	45岁
单位	云州区税务局		
部门	云州区税务局在职		
联系电话	13187861777		
体检日期	2024-06-13		

尊敬的闫峻先生您好！

首先，瑞慈健康体检全体员工欢迎您的光临，并对您的信任表示衷心的感谢！

您于 2024-06-13 （体检编号：278979）完成健康检查，本机构的各科医生已根据您的体检项目及结果，汇总成此份健康体检报告，并经总检医生审核。据此提出对您健康状况的综合分析及建议。

瑞慈健康体检倡导“大健康、大康复”，提出“健康是第一财富（Rich）”的人文理念。希望您仔细阅读并妥善地保管此份健康体检报告，并认真关注报告中的提示与建议，若您对报告内容有任何疑问，可直接与瑞慈健康体检客服部联系，进一步咨询。

健康体检咨询电话：**0352-2824444**

客户服务咨询电话：**0352-2830597**
400-6112995

瑞慈健康体检报告由下列内容组成：

第一部分：主检报告

第二部分：分科分项结果

第三部分：检验报告

第四部分：附表

主检报告

检查综述

- 【肾功三项】 尿素测定 (Urea) 偏高 (8.80 mmol/L)
- 【心电图】 1. 窦性心律 2. T波改变
- 【甲状腺彩超】 甲状腺左侧叶结节 TI-RADS 2级
- 【颈部血管彩超】 左侧颈总动脉粥样硬化斑块形成
- 【全腹彩超】 轻度脂肪肝
- 【口腔科】 (1) 右下第二磨牙 牙齿磨耗 (2) 牙周：牙结石
- 【外科(男)】 (1) 肛门：拒检
- 【CT检查二】 右肺下叶上段多发小结节，考虑纤维化病变，考虑建议随诊复查 (1年)

医生建议

【尿素测定 (Urea) 偏高】：

(1) 建议内科进一步复查。

【T波改变】：

(1) 可见于心肌劳损，电解质紊乱及神经调节异常，如疲劳，精神紧张等，往心血管内科咨询，进一步查找病因及治疗。

【甲状腺左侧叶结节】：

- 甲状腺结节是一种常见的甲状腺疾病，很多甲状腺疾病可表现为结节，如可由甲状腺退行性变、炎症、自身免疫性及新生物等多种病变所致。甲状腺结节在各个年龄段的男女人群中均可见到，但中年女性中较多。
- 甲状腺结节分良性和恶性两大类，良性的占绝大多数，恶性者不足1%，判断甲状腺结节的良恶主要依靠病史、体格检查、放射性核素扫描、穿刺细胞学检查。
- 建议往外科就诊，进一步检查，明确诊断，结合临床诊治并定期复查。

【左侧颈总动脉粥样硬化斑块形成】：

- 颈动脉斑块是动脉硬化后，血管里面的垃圾沉淀在血管壁形成。斑块又分为硬斑和软斑两种。硬斑比较稳定，不容易脱落，软斑不稳定，容易破裂脱落，从而形成血管栓塞。
- 建议：1. 减低胆固醇水平。2. 减低高血糖、高血压等高危因素，将血压、血糖控制在理想水平。3. 积极进行生活干预，控制饮食，改善饮食结构，适量增加运动，戒烟限酒。4. 必要时药物治疗。

【轻度脂肪肝】：

- 脂肪肝是指肝脏被脂肪浸润，为一种多病因引起的获得性疾病。
- 脂肪肝是以肝细胞脂肪变性和脂肪蓄积为病理特征，最常见易患因素有超重或肥胖、进食油腻食物、高脂血症（尤其甘油三酯升高）、营养失调（营养过量或不足）、饮酒、高脂血症、少运动、糖耐量异常、减肥造成体重急剧下降、营养不良、中毒和药物等。
- 当肝内脂类（主要为甘油三酯）含量超过肝重的5%时为脂肪肝。脂肪肝是一个常见的临床现象，不是一个独立性的疾病。

(4)值得注意的是，过多的脂肪在肝组织、肝细胞内浸润，引起肝细胞肿大，严重可致肝硬化。脂肪肝是可逆性的，合理饮食、运动及治疗后可恢复。

(5)合理控制饮食，控制总摄入量，低盐、低脂和低糖类饮食，少吃动物内脏，多吃蔬菜水果；

(6)控制危险因素，如控制体重、改善胰岛素抵抗、调整血脂紊乱，戒酒、戒烟，坚持长期有氧运动，加强体育锻炼；

(7)定期复查腹部彩超、血脂、肝功能。

【牙结石】：

(1)牙结石又称牙石，是沉积在牙齿或修复体表面上已经钙化或正在钙化的菌斑或软垢。其开始时是软的，会因逐渐的钙化而变硬。它是由75%的磷酸钙，15-25%的水、有机物、磷酸锰、矿酸钙及微量的钾、钠、铁所构成，并呈现出黄色、棕色或者黑色。

(2)牙结石通常存在于唾液腺开口处的牙齿表面（例如：下颚前牙的舌侧表面，上颚后牙的颊侧表面）和牙齿的颈部，以及口腔粘膜运动不到的牙齿表面等处。

(3)牙结石形成后，可伴随牙龈出血、牙龈萎缩、口臭等症状。

(4)牙结石是牙周病的重要病因，它会不断刺激牙周组织，并且压迫牙龈，影响血液循环，造成牙周组织的细菌感染，形成牙周囊袋，此后更易使食物残渣、牙菌斑、牙结石等的堆积，最终牙周支持组织全部破坏，导致牙齿松动，以至于不得不拔除牙齿。

(5)早晚刷牙、饭后漱口是防治牙结石形成的最重要措施。应采取正确的竖刷牙法和巴氏刷牙法，纠正横刷牙法。

(6)多吃富有维生素的粗纤维食物，如肉、蛋、各种蔬菜和水果，充分咀嚼以利于牙面清洁。少吃甜食及黏性很强的食物，不吃零食。

(7)建议每半年进行一次口腔健康检查，每年进行2-3次全口超声波洁牙术，使牙面、牙颈部经常处于洁净状态。

【牙齿磨耗】：

(1)牙齿磨耗主要是由于机械摩擦作用导致的牙体硬组织渐进性丧失的疾病。

(2)在正常咀嚼过程中，随着年龄的增长，牙齿咬合面和邻面由于咀嚼作用而发生均衡的生理性的硬组织丧失称为生理性磨耗。

(3)临床上，常因饮食习惯、磨牙症等原因造成个别牙或一组牙，甚至全口牙的磨损不均或过度磨损，即为病理性磨耗。

(4)此外，胃肠功能紊乱、神经官能症或内分泌紊乱等原因可导致咀嚼功能失调而造成牙齿磨耗过度。唾液分泌减少或唾液内蛋白含量减少，降低了牙齿的润滑作用也能使牙齿磨损增加。

(5)去除病因，纠正不良习惯，少吃粗糙、坚硬的食物，及时修复缺失牙。

(6)积极治疗全身性疾病。

(7)对症治疗，脱敏、调整咬合，引起牙髓、牙周疾病的因进行相应的牙髓或牙周治疗。牙齿咬合面有凹陷的可行充填术治疗。

【右肺下叶上段多发小结节，考虑纤维化病变，考虑建议随诊复查（1年）】：

(1)建议呼吸科随诊复查

汇总医生： 樊兴国

主检日期： 2024-06-14

主检医生：

分科结果

身高、体重、血压

项目名称	检查结果	项目名称	检查结果
身高	178cm	体重	79kg
血压	119/80mmHg		

***小结:**

未见异常

操作员：张文静 检查日期:2024-06-13 检查医生：名燕凌

内科

项目名称	检查结果	项目名称	检查结果
心率	79 次/min	心律	齐
心脏杂音	无	心界	正常
肺部	正常	呼吸音	呼吸音清
啰音	未闻及	叩诊	叩诊呈清音
腹部触诊	腹部平软	发育	正常
肝胆	肋下未触及	脾脏	肋下未触及
双肾	无叩击痛	肠鸣音	正常
营养	良好	神经系统	正常
生理反射	生理反射存在	病理反射	病理反射未引出
颅神经	正常	运动功能	正常
深浅感觉	正常	其它	无异常发现
既往史	无		

***小结:**

未见异常

操作员：杨淑兰 检查日期:2024-06-13 检查医生：杨淑兰

外科（男）

项目名称	检查结果	项目名称	检查结果
皮肤	正常	甲状腺	无肿大
脊椎	无畸形	浅表淋巴结	无肿大
肛门	拒检	前列腺	未检
泌尿外生殖器	正常	四肢关节	未见异常
腹股沟	未见异常	足背动脉	正常
紫绀	无	色素沉着	无
脱毛	无	脱色	无
浮肿	无	皮下结节	无
头颅	正常	颈部	正常
乳腺	正常	脊柱	正常
直肠	未检	皮肤黄疸	无
四肢	活动正常	其他	无

*小结:

(1) 肛门：拒检

操作员：谷岱清 检查日期：2024-06-13 检查医生：谷岱清

眼科

项目名称	检查结果	项目名称	检查结果
视力(左)	1.0	视力(右)	1.0
辨色力	正常	眼睑	正常
结膜	正常	泪器	正常
角膜	正常	虹膜	正常
瞳孔	正常	晶状体	正常
玻璃体	正常	眼底	未见异常

*小结:

未见异常

操作员：田野青 检查日期：2024-06-13 检查医生：田野青

耳鼻喉科

项目名称	检查结果	项目名称	检查结果
听力(左)	正常	听力(右)	正常
外耳道	正常	鼓膜	正常
鼻窦	正常	鼻中隔	正常
鼻腔	正常	扁桃体	无肿大
嗅觉	正常	咽喉	正常

***小结：**

未见异常

操作员：王存宝 检查日期：2024-06-13 检查医生：王存宝

口腔科

项目名称	检查结果	项目名称	检查结果
唇颊	正常	齿	右下第二磨牙&牙齿磨耗
牙龈	正常	牙周	牙结石 I 度
舌腭	正常	腮腺	正常
颌下腺	正常	颞下颌关节	正常

***小结：**

(1) 右下第二磨牙 牙齿磨耗

(2) 牙周：牙结石

操作员：龚富生 检查日期：2024-06-13 检查医生：龚富生

检验报告

尿常规

项目名称	检查结果	单位	参考值	提示
胆红素(BIL)	-		阴性	
隐血(ERY)	-		阴性	
小圆上皮细胞(SRC)	0	个/ul	0--0	
维生素 C	-		阴性	
异常红细胞	0	个/ul	0--3	
红细胞（正常）	0	个/ul	0--6	
鳞状上皮细胞	0	个/ul	0--0	
粘液丝	0	个/ul	0--0	
尿葡萄糖(GLU)	-		阴性	
酮体(KET)	-		阴性	
比重(SG)	1.025		1.003--1.030	
酸碱度(PH)	6.5		4.5--8.0	
尿蛋白质(PRO)	-		阴性	
尿胆原(URO)	-		阴性	
亚硝酸盐(NIT)	-		阴性	
尿白细胞(LEU)	-		阴性	

***小结:**

未见异常

操作员：黄璐瑶 检查日期：2024-06-13 检查医生：陈建国

血常规（五分类）

项目名称	检查结果	单位	参考值	提示
白细胞(WBC)	5.33	10 ⁹ /L	3.5--9.5	
淋巴细胞绝对值(LY#)	2.05	10 ⁹ /L	1.1--3.2	

淋巴细胞百分比(LY%)	38.5	%	20--50
中性粒细胞绝对值(GR#)	2.85	10 ⁹ /L	1.8--6.3
中性粒细胞百分比(GR%)	53.4	%	40--75
嗜碱性粒细胞绝对值(BA#)	0.01	10 ⁹ /L	0--0.06
嗜碱性粒细胞百分比(BA%)	0.1	%	0--1.0
嗜酸性粒细胞绝对值(EO#)	0.09	10 ⁹ /L	0.02--0.52
嗜酸性粒细胞百分比(EO%)	1.7	%	0.4--8.0
血小板(PLT)	226	10 ⁹ /L	125--350
血小板分布宽度(PDW)	16.5	%	15--17
平均血小板体积(MPV)	10.7	fl	6.0--14.0
血小板压积(PCT)	0.242	%	0.11--0.28
红细胞(RBC)	4.58	10 ¹² /L	4.3--5.8
血红蛋白	141	g/L	130--175
红细胞压积(HCT)	42.9	%	40--50
红细胞平均体积(MCV)	93.8	fl	82--100
平均血红蛋白含量(MCH)	30.8	pg	27--34
平均血红蛋白浓度(MCHC)	329	g/L	316--354
单核细胞绝对值(MO#)	0.33	10 ⁹ /L	0.1--0.60
单核细胞百分比(MO%)	6.3	%	3--10
红细胞分布宽度标准差(RDW-SD)	44.1	fl	35--56
红细胞分布宽度变异系数(RDW-CV)	12.6	%	10.6--16.6
大血小板比率	31.2	%	11--45
大血小板数目	71	10 ⁹ /L	30--90
未成熟粒细胞数目	0.01	10 ⁹ /L	0--999
未成熟粒细胞百分比	0.3	%	0--100
有核红细胞数目	0.000	10 ⁹ /L	0--9999

有核红细胞百分比	0.00	/100WBC	0--9999	
----------	------	---------	---------	--

***小结:**

未见异常

操作员：王文静 检查日期:2024-06-13 检查医生:陈建国

肾功三项

项目名称	检查结果	单位	参考值	提示
肌酐(CREA)	67.00	umol/L	57--97	
尿酸(UA)	338.00	umol/L	200--420	
尿素测定 (Urea)	8.80	mmol/L	3.1--8.0	↑

***小结:**

尿素测定 (Urea) 偏高(8.80 mmol/L)

操作员：王小雪 检查日期:2024-06-13 检查医生:陈建国

空腹血糖

项目名称	检查结果	单位	参考值	提示
葡萄糖(GLU)	5.60	mmol/L	3.89--6.1	

***小结:**

未见异常

操作员：王小雪 检查日期:2024-06-13 检查医生:陈建国

肝功能九项

项目名称	检查结果	单位	参考值	提示
总蛋白(T PROT)	72.6	g/L	65--85	
白蛋白(ALB)	50.30	g/L	40--55	
球蛋白(GLB)	22.30	g/L	15--35	
白蛋白/球蛋白(ALB/GLB)	2.26		1.0--2.5	
总胆红素(TBIL)	14.30	umol/L	0--26	

直接胆红素(DBIL)	2.8	umol/L	0--8.0	
间接胆红素(IBIL)	11.50	umol/L	0--17.39	
丙氨酸氨基转移酶(ALT)	29.00	U/L	9--50	
门冬氨酸氨基转移酶(AST)	24.00	U/L	15--40	
谷草比谷丙	0.83		0.4--2.5	

***小结:**

未见异常

操作员：王小雪 检查日期:2024-06-13 检查医生:陈建国

尿沉渣

项目名称	检查结果	单位	参考值	提示
白细胞尿	0	个/ul	0--13	
上皮细胞(EC)	0	/HP	0--28	
管型(CAST)	0	个/ul	0--1	
霉菌(尿)	0	/HP	0--0	
结晶	0	/HP	0--10	
透明度(CLA)	清亮			
胆红素(BIL)	-		阴性	
颜色(Colour)	淡黄色			
红细胞(尿)(RBC)	0	个/ul	0--6	

***小结:**

未见异常

操作员：黄璐瑶 检查日期:2024-06-13 检查医生:陈建国

血脂四项

项目名称	检查结果	单位	参考值	提示
动脉硬化指数	2.54		1.31--3.19	
总胆固醇(CHOL)	4.95	mmol/L	2.59--5.2	

甘油三脂(TG)	0.95	mmol/L	0.7--1.7	
低密度脂蛋白(LDL)	2.82	mmol/L	0--4.13	
高密度脂蛋白(HDL)	1.11	mmol/L	0.77--1.55	

***小结：**

未见异常

操作员：王小雪 检查日期：2024-06-13 检查医生：陈建国

大同瑞慈康复医院 12导联心电图报告

闫峻

男

45岁

体检号:278979

病床号:

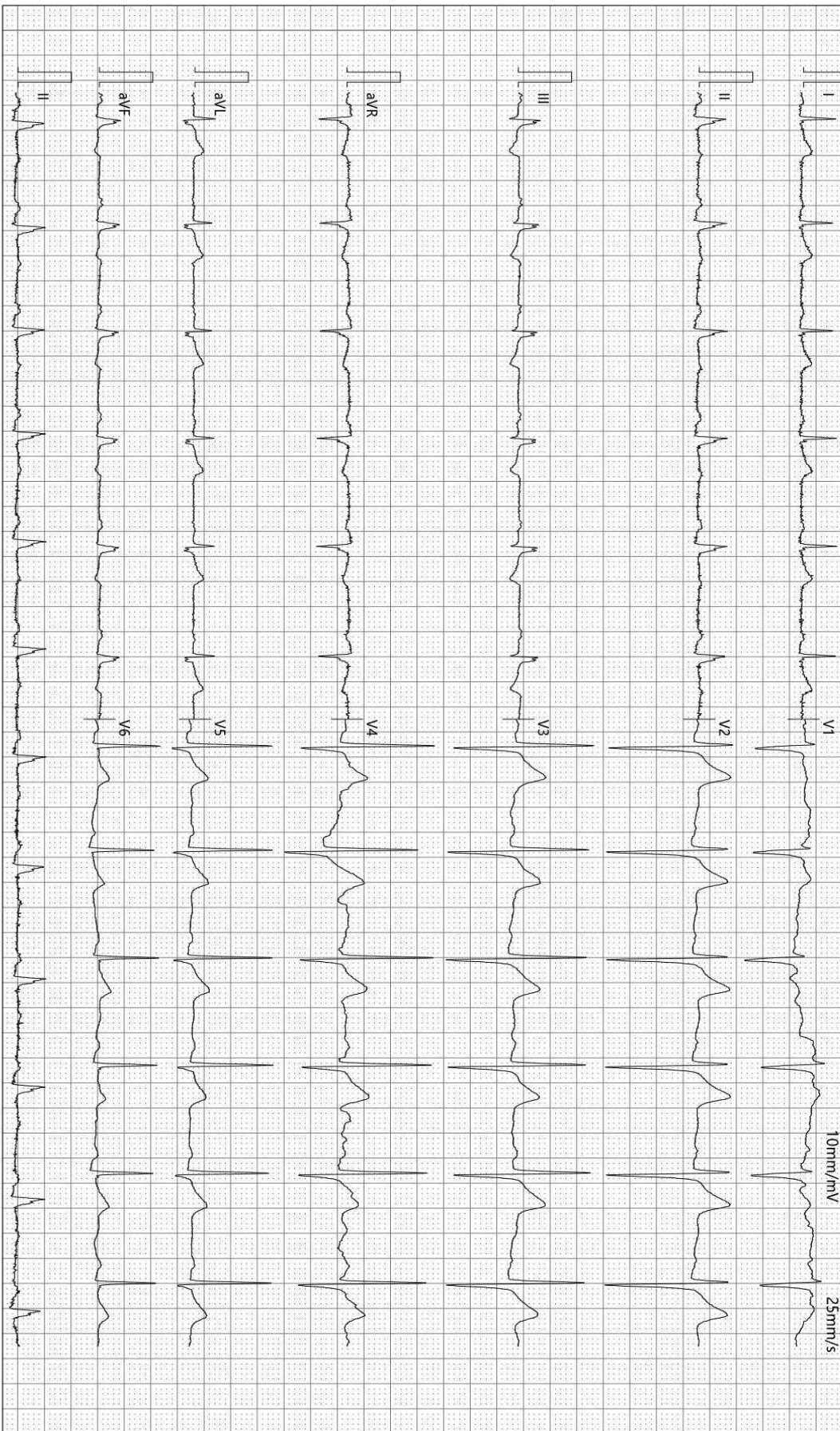
诊断结果:

- 1.窦性心律
- 2.T波改变

诊断医生:

张之生

HR : 69bpm [60~100bpm]
 P : 119↑ms [0~110ms]
 PR : 190ms [120~200ms]
 QRS : 89ms [60~100ms]
 QT/QTc : 377/406ms [320~440/0~450ms]
 P/QRS/T : 62/45/-14↓deg [0~75/-30~90/0~75deg]
 RV5/SV1 : 1.535/0.938mV [0.0~2.5/0.0~2.0mV]



检查时间:2024-06-13 09:25:56

诊断时间:2024-06-13 09:43:27

SEMIP V1 90

仅供临床参考

双源 CT 诊断图文报告

流水号: 2008150819

影像号: CT20240613060

姓名: 闫峻

年龄: 45 岁

性别: 男

检查设备: 西门子量子双源 CT

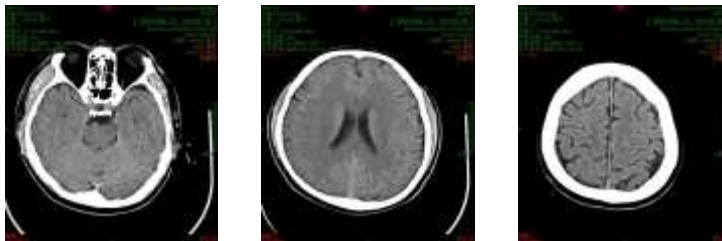体检号: 278979

申请医院: 本院

体检科室: 体检科

检查部位: 脑部双源 CT

经典图像:



影像所见:

双侧大脑半球对称, 脑实质未见异常, 脑室无扩张, 脑沟裂无增宽, 脑中线居中。脑干、小脑未见异常。颅骨未见异常。

影像诊断:

颅脑 CT 平扫未见异常

报告医师: 张剑峰

检查日期: 2024-06-13

审核医师: 叶道斌

报告日期: 2024-06-13

双源 CT 诊断图文报告

流水号: 2008150819

影像号: CT20240613059

姓名: 闫峻

年龄: 45 岁

性别: 男

检查设备: 西门子量子双源 CT

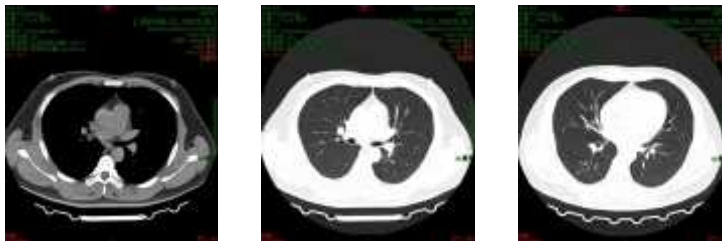体检号: 278979

申请医院: 本院

体检科室: 体检科

检查部位: CT 检查二

经典图像:



影像所见:

双侧胸廓对称, 气管居中。气管及支气管未见狭窄及阻塞。双肺支气管血管束形态、结构、走行正常, 右肺下叶上段见多发簇状小高密度结节, 边界清晰, 直径约 0.5cm, 部分伴有钙化。双肺门不大, 形态自然。心脏及大血管大小、形态未见异常。纵隔内未见肿块及肿大淋巴结。胸膜无增厚, 胸膜腔内无积液。胸壁软组织及骨骼未见病变征象。

影像诊断:

右肺下叶上段多发小结节, 考虑纤维化病变, 考虑建议随诊复查 (1 年)

报告医师: 张剑峰

检查日期: 2024-06-13

审核医师: 叶道斌

报告日期: 2024-06-13

超声诊断图文报告

流水号: 2008150819

影像号: 1587496

姓名: 闫峻

年龄: 45 岁

性别: 男

检查设备: Vivid E95

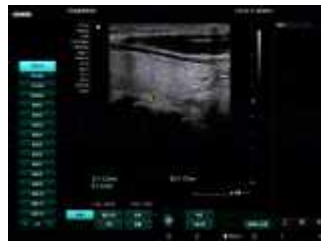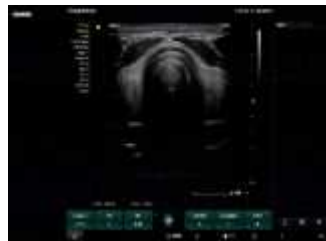体检号: 278979

申请医院: 本院

体检科室: 体检科

检查部位: 甲状腺彩超

经典图像:



影像所见:

甲状腺双侧叶形态正常, 包膜完整, 于左侧叶中部可见大小约 0.2*0.2cm 囊性结节, 边界清, 余实质回声均匀, CDFI: 未见异常血流信号。

双侧颈部未见明显肿大淋巴结。

影像诊断:

甲状腺左侧叶结节 TI-RADS 2 级

报告医师: 侯爱兰

检查日期: 2024-06-13

审核医师: 侯爱兰

报告日期: 2024-06-13

超声诊断图文报告

流水号: 2008150819

影像号: 1587498

姓名: 闫峻

年龄: 45 岁

性别: 男

检查设备: Vivid E95

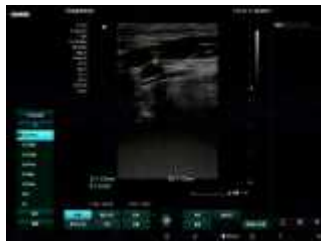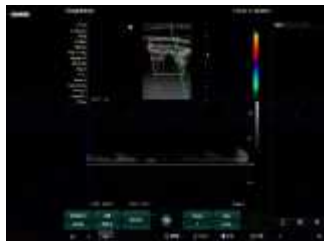
体检号: 278979

申请医院: 本院

体检科室: 体检科

检查部位: 颈部血管彩超

经典图像:



影像所见:

左侧颈总动脉膨大处可见范围约 2.4*1.3mm 混合回声斑, 右锁骨下动脉起始处、右侧颈总动脉、双侧颈内、颈外动脉起始段内中膜不增厚, 内壁欠光滑, 管壁未见明确强回声斑。CDFI: 血流充盈好。PW: 频谱形态正常。

双侧椎动脉走行正常, 椎动脉内径正常, 管壁不厚, 管腔内为无回声, CDFI: 血流充盈好。PW: 频谱正常。

影像诊断:

左侧颈总动脉粥样硬化斑块形成

报告医师: 侯爱兰

检查日期: 2024-06-13

审核医师: 侯爱兰

报告日期: 2024-06-13

超声诊断图文报告

流水号: 2008150819

影像号: 1587500

姓名: 闫峻

年龄: 45 岁

性别: 男

检查设备: Vivid E95

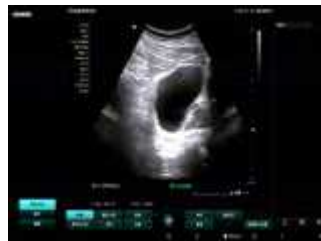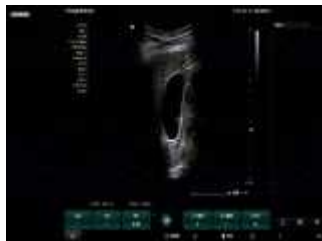体检号: 278979

申请医院: 本院

体检科室: 体检科

检查部位: 全腹彩超

经典图像:



影像所见:

肝脏大小形态正常, 包膜光滑完整, 实质回声细腻、增强, 肝内管道系统走行欠清晰, 门静脉及肝内胆管不扩张。
胆囊大小形态正常, 壁不厚、光滑, 囊内透声好, 肝外胆管不扩张。
胰腺大小形态正常, 实质回声均匀, 主胰管不扩张。
脾脏大小形态正常, 实质回声均匀, 脾门静脉不宽。
双肾大小形态正常, 皮髓质分界清晰, 集合系统未见分离, 双侧输尿管未见扩张。
膀胱充盈尚可, 壁光滑, 内清晰。
前列腺形态正常, 大小约 3.5*2.6*2.5cm, 实质回声欠均匀。

影像诊断:

轻度脂肪肝

报告医师: 侯爱兰

检查日期: 2024-06-13

审核医师: 侯爱兰

报告日期: 2024-06-13