



2007020553

大同瑞慈健康体检

报 告 册

体检编号	271548	工号	42
姓名	张佳韵		
性别	女	年龄	32岁
单位	大同市市场监督管理局		
部门	大同市市场监督管理局		
联系电话	18335281728		
体检日期	2025-06-21		

尊敬的张佳韵女士您好！

首先，瑞慈健康体检全体员工欢迎您的光临，并对您的信任表示衷心的感谢！

您于 2025-06-21 （体检编号：271548）完成健康检查，本机构的各科医生已根据您的体检项目及结果，汇总成此份健康体检报告，并经总检医生审核。据此提出对您健康状况的综合分析及建议。

瑞慈健康体检倡导“大健康、大康复”，提出“健康是第一财富（Rich）”的人文理念。希望您仔细阅读并妥善地保管此份健康体检报告，并认真关注报告中的提示与建议，若您对报告内容有任何疑问，可直接与瑞慈健康体检客服部联系，进一步咨询。

健康体检咨询电话： 0352-2824444

客户服务咨询电话： 0352-2830597

400-6112995

瑞慈健康体检报告由下列内容组成：

第一部分：主检报告

第二部分：分科分项结果

第三部分：检验报告

第四部分：附表

主检报告

检查综述

- 1、【血常规（五分类）】 白细胞(WBC)偏高($9.80 \times 10^9/L$) 淋巴细胞绝对值(LY#)偏高($3.52 \times 10^9/L$) 血红蛋白偏高(152 g/L) 大血小板比率偏低(10.0 %)
- 2、【尿常规】 鳞状上皮细胞偏高(8 /HP) 粘液丝偏高(3 /HP)
- 3、【心电图】 1. 窦性心律不齐
- 4、【全腹彩超】 盆腔积液
- 5、【眼科】 (1) 镜 0.6

医生建议

【淋巴细胞绝对值(LY#)偏高】：

- (1)成人全血淋巴细胞占白细胞总数的 20-40%。在中性粒细胞减少的病例中，淋巴细胞可相对增高，多与病毒感染有关（如感冒等）。
- (2)病理性增高见于传染性淋巴细胞增多症、结核病、百日咳、急慢性淋巴细胞白血病、传染性单核细胞增多症等，建议结合其它血常规指标及临床进行综合评估。

【大血小板比率偏低】：

- (1)供内科结合临床参考。

【血红蛋白偏高】：

- (1)由于各种原因引起血液中的红细胞和血红蛋白绝对值增多，多见于机体循环及组织缺氧，血液中促红细胞生成素水平升高，骨髓加速释放细胞有关。
- (2)某些原因使血浆中的水分丢失，血液浓缩，使红细胞和血红蛋白相对增多，如连续剧烈呕吐，大面积烧伤，大量出汗等。
- (3)如轻度升高，不需要治疗。如明显升高，建议到血液科咨询。

【白细胞(WBC)偏高】：

- (1)白细胞是机体防御系统的重要组成部分。白细胞通过不同的方式、不同的机制消灭病原体、消除过敏原和参与免疫反应产生的抗体等。
- (2)升高多见于细菌感染，明显升高也可见于某些血液病、急性出血等。建议复查全血细胞分析，内科咨询，待排感染性疾病，进一步明确诊断，结合临床诊治。
- (3)复查血常规。
- (4)若明显升高，请抗感染治疗。

【鳞状上皮细胞偏高】：

- (1)在生理情况下，机体正常的新陈代谢都会引起鳞状上皮细胞的脱离，这是一种正常的机体现象。如果长时间出现鳞状上皮细胞偏高的现象时，则有可能是尿路感染、泌尿系统结石等因素导致，应及时往泌尿外科进一步诊断治疗。

【粘液丝偏高】：

- (1)尿常规中粘液丝是由尿路中细胞分泌出来的，在有尿路感染时分泌会明显增多，且伴有炎症细胞的出现。
- (2)粘液丝偏高，可分为生理性偏高和病理性偏高两种，生理性偏高一般是由于喝水较少导致的尿液浓缩，一般在喝水后就能达到稀释的效果。

(3)病理性的粘液丝偏高是由于泌尿系炎症或者是前列腺炎导致的，需要注意观察，多喝水，同时有白细胞等炎症细胞增多时，应及时服用抗感染药物治疗。如果仅有粘液丝的增多而没有白细胞等炎症细胞增多时，尿路有炎症的可能性不大。

(4)建议平时饮食注意清淡，多喝水，少吃油腻和辛辣的食物，要注意个人清洁卫生，勤洗阴部，注意休息。

【窦性心律不齐】：

(1)供内科临床参考，可见于正常人，无重要临床意义。

(2)见于正常人，是一种随呼吸节律而变化的正常心律。

【盆腔积液】：

(1)盆腔积液是一种表现，而不是一种疾病，可分为生理性积液和病理性积液两种。生理性积液见于部分正常女性在月经期或排卵期，含有少量的积液。病理性积液可在盆腔炎、附件炎和子宫内膜异位症等疾病下产生的。

(2)建议月经干净 3、4 天后复查，如复查仍提示积液或有腹部疼痛等不适症状，不排除盆腔炎症，建议妇科诊治。

汇总医生： 丁昊炜

主检日期： 2025-06-22

主检医生：

分科结果

身高、体重、血压

项目名称	检查结果	项目名称	检查结果
身高	165cm	体重	54kg
血压	129/61mmHg		

***小结：**

未见异常

操作员：张文静

检查日期：2025-06-21

检查医生：名燕凌

内科

项目名称	检查结果	项目名称	检查结果
心率	76 次/min	心律	齐
心脏杂音	无	心界	正常
肺部	正常	呼吸音	呼吸音清
啰音	未闻及	叩诊	叩诊呈清音
腹部触诊	腹部平软	发育	正常
肝胆	肋下未触及	脾脏	肋下未触及
双肾	无叩击痛	肠鸣音	正常
营养	良好	神经系统	正常
生理反射	生理反射存在	病理反射	病理反射未引出
颅神经	正常	运动功能	正常
深浅感觉	正常	其它	无异常发现
既往史	无		

***小结：**

未见异常

操作员：李军

检查日期：2025-06-21

检查医生：李军

外科（女）

项目名称	检查结果	项目名称	检查结果
皮肤	正常	甲状腺	无肿大
浅表淋巴结	无肿大	肛门	拒检
泌尿外生殖器	正常	四肢关节	未见异常
腹股沟	未见异常	足背动脉	正常
紫绀	无	色素沉着	无
脱毛	无	脱色	无
浮肿	无	皮下结节	无
头颅	正常	颈部	正常
乳腺	正常	脊柱	正常
直肠	未检	皮肤黄疸	无
四肢	活动正常	其他	无

***小结：**

未见异常

操作员：张明远

检查日期：2025-06-21

检查医生：张明远

眼科

项目名称	检查结果	项目名称	检查结果
视力(左)	镜 0.6	视力(右)	镜 0.8
辨色力	正常	眼睑	正常
结膜	正常	泪器	正常
角膜	正常	虹膜	正常
瞳孔	正常	晶状体	正常
玻璃体	正常	眼底	未见异常

***小结：**

(1) 镜 0.6

操作员：田野青

检查日期：2025-06-21

检查医生：田野青

耳鼻喉科

项目名称	检查结果	项目名称	检查结果
听力(左)	正常	听力(右)	正常
外耳道	正常	鼓膜	正常
鼻窦	正常	鼻中隔	正常
鼻腔	正常	扁桃体	无肿大
嗅觉	正常	咽喉	正常

***小结:**

未见异常

操作员：裴文兴

检查日期:2025-06-21

检查医生：裴文兴

妇科内诊

项目名称	检查结果	项目名称	检查结果
外阴	正常	尿道口	正常
阴道	通畅	子宫	正常
附件	正常	宫颈	光滑
后穹窿	正常		

***小结:**

未见异常

操作员：薛荣丽

检查日期:2025-06-21

检查医生：薛荣丽

口腔科

项目名称	检查结果	项目名称	检查结果
唇颊	正常	齿	正常正畸治疗中
齿龈	正常	牙周	正常
舌腭	正常	腮腺	正常
颌下腺	正常	颞下颌关节	正常

***小结:**

未见异常

操作员：龚富生

检查日期:2025-06-21

检查医生：龚富生

检验报告

尿常规

项目名称	检查结果	单位	参考值	提示
胆红素(BIL)	-		阴性	
隐血(ERY)	-		阴性	
小圆上皮细胞(SRC)	0	个/u1	0--0	
维生素C	-		阴性	
异常红细胞	0	个/u1	0--3	
红细胞(正常)	0	个/u1	0--6	
鳞状上皮细胞	8	个/u1	0--0	↑
粘液丝	3	个/u1	0--0	↑
尿葡萄糖(GLU)	-		阴性	
酮体(KET)	-		阴性	
比重(SG)	1.020		1.003--1.030	
酸碱度(PH)	6.5		4.5--8.0	
尿蛋白质(PRO)	-		阴性	
尿胆原(URO)	-		阴性	
亚硝酸盐(NIT)	-		阴性	
尿白细胞(LEU)	-		阴性	

*小结:

鳞状上皮细胞偏高(8 /HP) 粘液丝偏高(3 /HP)

操作员：赵伟 检查日期：2025-06-21

检查医生：康建忠

血常规(五分类)

项目名称	检查结果	单位	参考值	提示
白细胞(WBC)	9.80	$10^9/L$	3.5--9.5	↑
淋巴细胞绝对值(LY#)	3.52	$10^9/L$	1.1--3.2	↑

淋巴细胞百分比 (LY%)	35.9	%	20--50	
中性粒细胞绝对值 (GR#)	5.30	$10^9/L$	1.8--6.3	
中性粒细胞百分比 (GR%)	54.0	%	40--75	
嗜碱性粒细胞绝对值 (BA#)	0.02	$10^9/L$	0--0.06	
嗜碱性粒细胞百分比 (BA%)	0.2	%	0--1.0	
嗜酸性粒细胞绝对值 (EO#)	0.38	$10^9/L$	0.02--0.52	
嗜酸性粒细胞百分比 (EO%)	3.9	%	0.4--8.0	
血小板 (PLT)	333	$10^9/L$	125--350	
血小板分布宽度 (PDW)	15.3	%	15--17	
平均血小板体积 (MPV)	7.8	f1	6.0--14.0	
血小板压积 (PCT)	0.260	%	0.11--0.28	
红细胞 (RBC)	4.83	$10^{12}/L$	3.8--5.1	
血红蛋白	152	g/L	115--150	↑
红细胞压积 (HCT)	44.9	%	35--45	
红细胞平均体积 (MCV)	92.9	f1	82--100	
平均血红蛋白含量 (MCH)	31.5	pg	27--34	
平均血红蛋白浓度 (MCHC)	339	g/L	316--354	
单核细胞绝对值 (MO#)	0.58	$10^9/L$	0.1--0.60	
单核细胞百分比 (MO%)	6.0	%	3--10	
红细胞分布宽度标准差 (RDW-SD)	40.7	f1	35--56	
红细胞分布宽度变异系数 (RDW-CV)	11.8	%	10.6--16.6	
大血小板比率	10.0	%	11--45	↓
大血小板数目	33	$10^9/L$	30--90	
未成熟粒细胞数目	0.02	$10^9/L$	0--999	
未成熟粒细胞百分比	0.2	%	0--100	
有核红细胞数目	0.000	$10^9/L$	0--9999	
有核红细胞百分比	0.00	/100WBC	0--9999	

*小结:

白细胞(WBC)偏高($9.80 \times 10^9/L$) 淋巴细胞绝对值(LY#)偏高($3.52 \times 10^9/L$) 血红蛋白偏高(152 g/L)
大血小板比率偏低(10.0 %)

操作员：赵伟 检查日期:2025-06-21 检查医生:康建忠

肾功三项

项目名称	检查结果	单位	参考值	提示
肌酐(CREA)	61.30	umol/L	41--73	
尿酸(UA)	340.00	umol/L	140--340	
尿素测定(Urea)	3.50	mmol/L	2.6--7.5	

***小结:**

未见异常

操作员：梁可欣 检查日期:2025-06-21 检查医生:康建忠

空腹血糖

项目名称	检查结果	单位	参考值	提示
葡萄糖(GLU)	4.09	mmol/L	3.89--6.1	

***小结:**

未见异常

操作员：梁可欣 检查日期:2025-06-21 检查医生:康建忠

尿沉渣

项目名称	检查结果	单位	参考值	提示
白细胞尿	1	个/u1	0--13	
上皮细胞(EC)	8	/HP	0--28	
管型(CAST)	0	个/u1	0--1	
霉菌(尿)	0	/HP	0--0	
结晶	0	/HP	0--10	
透明度(CLA)	清亮			
胆红素(BIL)	-		阴性	
颜色(Colour)	淡黄色			

红细胞(尿)(RBC)	0	个/u1	0--6	
-------------	---	------	------	--

***小结:**

未见异常

操作员：赵伟 检查日期:2025-06-21 检查医生:康健忠

血脂四项

项目名称	检查结果	单位	参考值	提示
动脉硬化指数	1.67		1.31--3.19	
总胆固醇(CHOL)	4.77	mmol/L	2.59--5.2	
甘油三脂(TG)	0.92	mmol/L	0.7--1.7	
低密度脂蛋白(LDL)	2.51	mmol/L	0--4.13	
高密度脂蛋白(HDL)	1.50	mmol/L	0.77--1.55	

***小结:**

未见异常

操作员：梁可欣 检查日期:2025-06-21 检查医生:康健忠

肝功能两项

项目名称	检查结果	单位	参考值	提示
丙氨酸氨基转移酶(ALT)	13.00	U/L	7--40	
门冬氨酸氨基转移酶(AST)	15.00	U/L	13--35	

***小结:**

未见异常

操作员：梁可欣 检查日期:2025-06-21 检查医生:康健忠

(女) 肿瘤三项

项目名称	检查结果	单位	参考值	提示
糖类抗原 125 测定 (CA125)	10.9	U/ml	0--38	
癌胚抗原(CEA)	1.28	ng/ml	0--5	
甲胎蛋白(AFP)	2.3	ng/ml	0--7	

***小结:**

未见异常

操作员：梁可欣 检查日期：2025-06-21 检查医生：康建忠

大同现代医学检验实验室

液基薄层细胞学图文报告

ID: 2025117288

病理号: 106653

姓名: 张佳韵

性别: 女

年龄: 32岁

送检科室:

电话号码: 18335281728

床号:

病历号:

体检号: 2007020553

送检医院: 大同瑞慈康复体检

送检日期: 2025-06-22

末次月经:

送检医生:

采样日期:

报告日期: 2025-06-22

标本满意度: 满意

细胞量: >40%

红细胞:

经期样本:

颈管细胞:

化生细胞:

鳞状细胞:

宫颈柱状细胞:

未见上皮内病变/恶性细胞:

正常范围内:

良性反应性改变:

- 炎性:
- 放疗:
- 妊娠:
- 萎缩性:
- 宫内避孕器:
- 其他:

- 轻度:
- 中度:
- 重度:

病原体: 滴虫感染: 念珠菌感染: 细菌感染:

提示 HPV 感染: 疱疹病毒感染:

鳞状上皮细胞分析:

- 非典型鳞状细胞:
- 倾向上皮内瘤变:
 - 倾向良性反应性改变:
 - 不能明确意义(ASC-US):
 - 不排除高度病变(ASC-H):

上皮内低度病变: 鳞癌:

上皮内高度病变:

- CIN2:
- CIN3:

腺上皮细胞分析:

非典型腺细胞:

- 宫内膜:
- 来源不明:

非典型腺细胞(宫颈管):

- 倾向原位腺癌:
- 不能明确意义:
- 倾向良性反应性改变:

腺癌:

- 宫颈管:
- 宫内膜:
- 其它:

炎细胞:

- 轻度:
- 中度:
- 重度:

可疑腺癌:

诊断意见: 未见上皮内病变或恶性细胞 (NILM)。

建议:

报告医师: 张荣生

地址: 大同市魏都大道 79 号, 本报告医师签字后有效
咨询: 0352-2830587 4006-122-995

妇科细胞学是筛查项目, 出于技术原因, 可能会有假阴性结果, 本检测仅对来样负责, 如果对结果有疑义, 请在收到报告 7 天内与我们联系。

大同瑞慈康复医院 12导联心电图报告

张佳韵 女 32岁 体检号:271548

病床号:

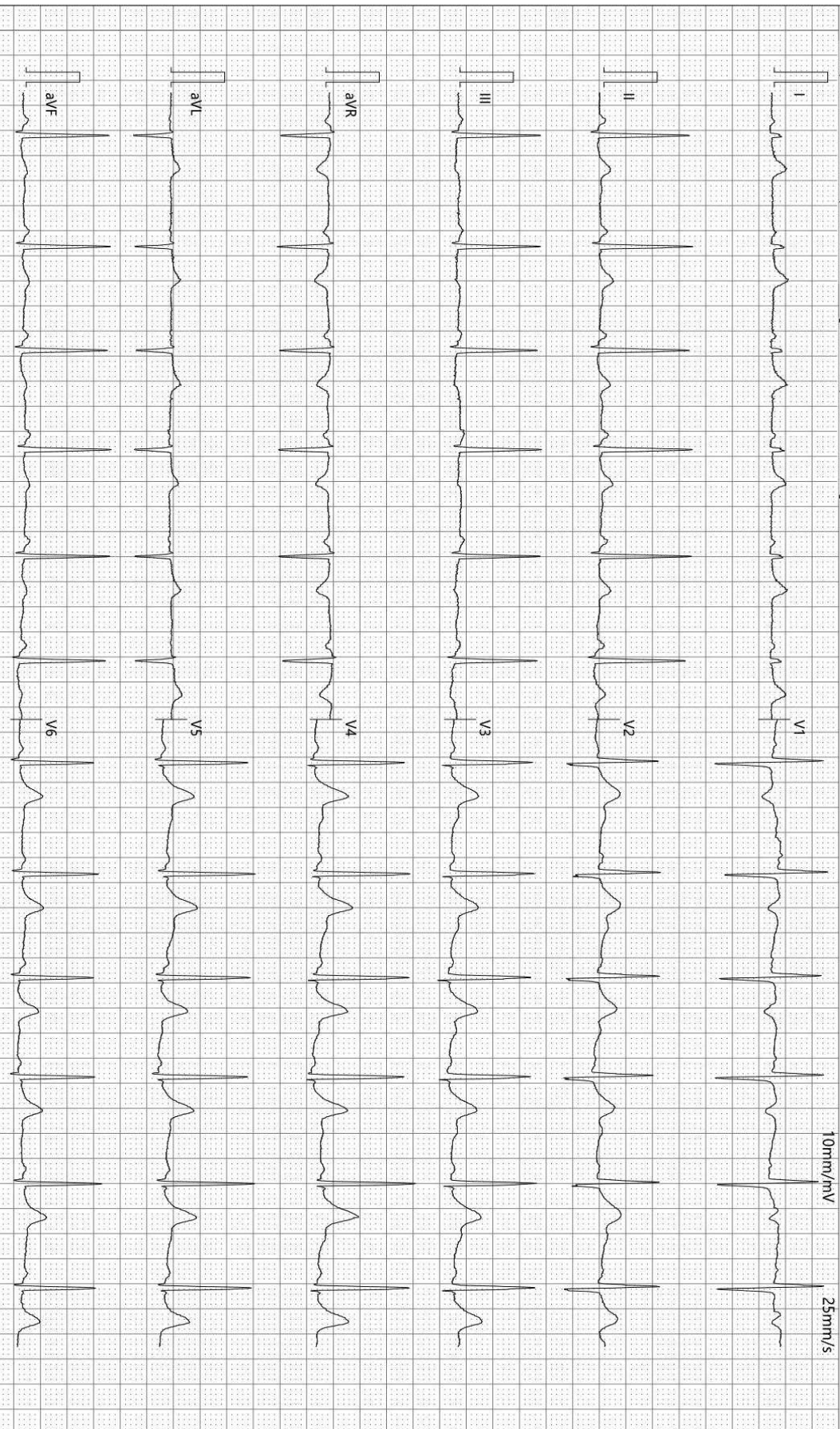
诊断结果:

窦性心律不齐

诊断医生:

张佳韵 陶志峰

HR : 73bpm [60 ~ 100bpm]
 P : 104ms [0 ~ 110ms]
 PR : 137ms [120 ~ 200ms]
 QRS : 97ms [60 ~ 100ms]
 QT/QTc : 384/425ms [320 ~ 440/0 ~ 460ms]
 P/QRS/T : 58/82/16deg. [0 ~ 75/-30 ~ 90/0 ~ 75deg]
 RV5/SVI : 1.654/1.029mV [0.0 ~ 2.5/0.0 ~ 2.0mV]



10mm/mV 25mm/s

检查时间:2025-06-21 09:52:11

诊断时间:2025-06-21 10:01:17

SEMIP V1.90

仅供临床参考

Rich 大同瑞慈康复医院
超声诊断图文报告

流水号: 2007020553

超声号: 1866489

姓名: 张佳韵

年龄: 32 岁

性别: 女

检查设备: Vivid E95

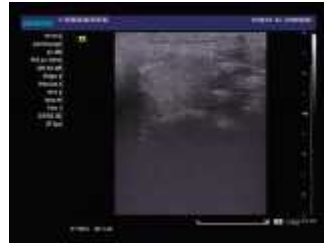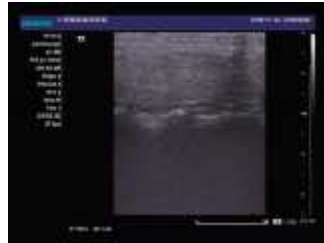体检号: 271548

申请医院: 本院

体检科室: 体检科

检查部位: 甲状腺彩超

经典图像:



影像所见:

甲状腺双侧叶形态正常, 包膜完整, 实质回声均匀, CDFI: 未见异常血流信号。
双侧颈部未见明显肿大淋巴结。

影像诊断:

甲状腺双侧叶未见异常

报告医师: 李菊蓉

检查日期: 2025-06-21

审核医师: 李菊蓉

报告日期: 2025-06-21



注: 本报告仅供临床医生参考!

地址: 大同市魏都大道 79 号。若有疑问, 请致电: 0352---2830580

 **大同瑞慈康复医院**
超声诊断图文报告

流水号：2007020553

超声号：1866495

姓名：张佳韵

年龄：32岁

性别：女

检查设备：Vivid E95

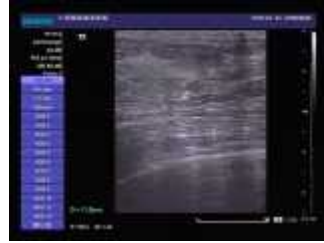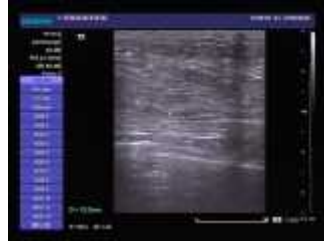体检号：271548

申请医院：本院

体检科室：体检科

检查部位：乳腺彩超

经典图像：



影像所见：

双侧乳腺腺体层次清晰，右乳腺体厚 1.1cm，左乳腺体厚 1.3cm，乳导管未见扩张，未见明显占位性病变，CDFI：未见异常血流信号。

双侧腋下未见明显肿大淋巴结。

影像诊断：

双侧乳腺未见明显异常

报告医师：李菊蓉

检查日期：2025-06-21

审核医师：李菊蓉

报告日期：2025-06-21



注：本报告仅供临床医生参考！

地址：大同市魏都大道 79 号。若有疑问，请致电：0352---2830580

Rich 大同瑞慈康复医院
超声诊断图文报告

流水号: 2007020553

超声号: 1866492

姓名: 张佳韵

年龄: 32岁

性别: 女

检查设备: Vivid E95

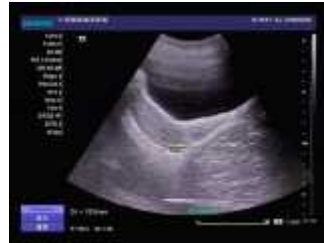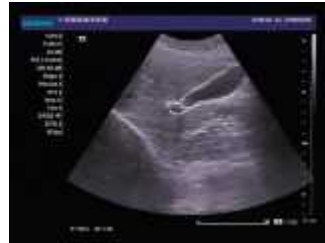体检号: 271548

申请医院: 本院

体检科室: 体检科

检查部位: 全腹彩超

经典图像:



影像所见:

肝脏大小形态正常, 包膜光滑完整, 实质回声均匀, 肝内管道系统走行清晰, 门静脉及肝内胆管不扩张。

胆囊大小形态正常, 壁不厚、光滑, 囊内透声好, 肝外胆管不扩张。

胰腺大小形态正常, 实质回声均匀, 主胰管不扩张。

脾脏大小形态正常, 实质回声均匀, 脾门静脉不宽。

双肾大小形态正常, 皮髓质分界清晰, 集合系统未见分离, 双侧输尿管未见扩张。

膀胱充盈佳, 未见明显异常。

前位子宫, 大小约 4.1*3.1*4.4cm, 肌壁回声均匀, 内膜线清晰, 厚 0.6cm, 宫颈厚约 2.4cm, 双侧附件区未见异常。于子宫后方可见范围约 1.4*0.6cm 液性暗区。

影像诊断:

盆腔积液

报告医师: 李菊蓉

检查日期: 2025-06-21

审核医师: 李菊蓉

报告日期: 2025-06-21



注: 本报告仅供临床医生参考!

地址: 大同市魏都大道 79 号。若有疑问, 请致电: 0352---2830580

ID 号: 2007020553

影像号: CT20250620133

姓名: 张佳韵

年龄: 32 岁

性别: 女

检查设备: 西门子量子双源 CT

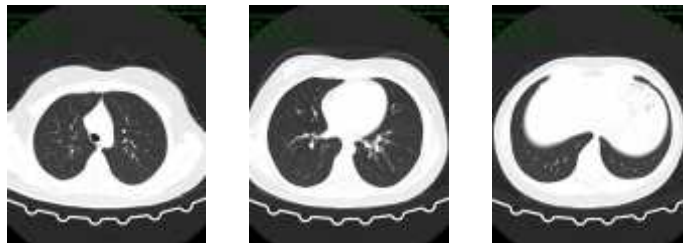体检号: 271548

申请医院: 本院

体检科室: 体检科

检查部位: CT 检查

经典图像:



影像所见:

胸廓对称, 骨性肋骨完整, 胸壁软组织结构良好, 两肺支气管血管纹理走行分布良好, 支气管束结构清晰, 双肺通气良好。肺门结构未见异常。纵隔无偏移, 段以上支气管通畅。心影及大血管形态结构正常, 纵隔内未见肿大淋巴结。胸膜未见异常。

影像诊断:

胸部未见明显异常

报告医师: 剧艳军

检查日期: 2025-06-21

审核医师: 剧艳军

报告日期: 2025-06-21