



检 查 结 果

姓名	丰宏礼
性别	男
年龄	44岁
联系电话	13509788110
体检日期	2026-05-12

检验报告

尿常规

项目名称	检查结果	单位	参考值	提示
胆红素(BIL)	-		阴性	
隐血(ERY)	-		阴性	
小圆上皮细胞(SRC)	0	个/u1	0--0	
维生素C	-		阴性	
异常红细胞	0	个/u1	0--3	
红细胞(正常)	0	个/u1	0--6	
鳞状上皮细胞	1	个/u1	0--0	↑
粘液丝	0	个/u1	0--0	
尿葡萄糖(GLU)	-		阴性	
酮体(KET)	-		阴性	
比重(SG)	1.015		1.003--1.030	
酸碱度(PH)	6.5		4.5--8.0	
尿蛋白质(PRO)	-		阴性	
尿胆原(URO)	-		阴性	
亚硝酸盐(NIT)	-		阴性	
尿白细胞(LEU)	-		阴性	

*小结:

鳞状上皮细胞偏高(1 /HP)

操作员：祁佳佳 检查日期：2026-05-12 检查医生：

血常规(五分类)

项目名称	检查结果	单位	参考值	提示
白细胞(WBC)	5.90	$10^9/L$	3.5--9.5	
淋巴细胞绝对值(LY#)	2.18	$10^9/L$	1.1--3.2	

淋巴细胞百分比 (LY%)	37.0	%	20--50	
中性粒细胞绝对值 (GR#)	3.11	$10^9/L$	1.8--6.3	
中性粒细胞百分比 (GR%)	52.6	%	40--75	
嗜碱性粒细胞绝对值 (BA#)	0.01	$10^9/L$	0--0.06	
嗜碱性粒细胞百分比 (BA%)	0.2	%	0--1.0	
嗜酸性粒细胞绝对值 (EO#)	0.19	$10^9/L$	0.02--0.52	
嗜酸性粒细胞百分比 (EO%)	3.3	%	0.4--8	
血小板 (PLT)	212	$10^9/L$	125--350	
血小板分布宽度 (PDW)	10.2	f1	9.0--17	
平均血小板体积 (MPV)	9.4	f1	6.0--14.0	
血小板压积 (PCT)	0.200	%	0.11--0.28	
红细胞 (RBC)	5.60	$10^{12}/L$	4.3--5.8	
血红蛋白	170	g/L	130--175	
红细胞压积 (HCT)	51.8	%	40--50	↑
红细胞平均体积 (MCV)	92.6	f1	82--100	
平均血红蛋白含量 (MCH)	30.4	pg	27--34	
平均血红蛋白浓度 (MCHC)	328	g/L	316--354	
单核细胞绝对值 (MO#)	0.41	$10^9/L$	0.1--0.6	
单核细胞百分比 (MO%)	6.9	%	3--10	
红细胞分布宽度标准差 (RDW-SD)	46.0	f1	35--56	
红细胞分布宽度变异系数 (RDW-CV)	13.8	%	10.6--16.6	
大血小板比率	22.8	%	11--45	
大血小板数目	48	$10^9/L$	30--90	
未成熟粒细胞数目	0.00	$10^9/L$	0--0.6	
未成熟粒细胞百分比	0.0	%	0--10	
有核红细胞数目	0.000	$10^9/L$	0--9999	
有核红细胞百分比	0.00	/100WBC	0--9999	

*小结:

红细胞压积(HCT)偏高(51.8%)

操作员：祁佳佳 检查日期：2026-05-12 检查医生：

尿沉渣

项目名称	检查结果	单位	参考值	提示
白细胞尿	0	个/u1	0--13	
上皮细胞(EC)	1	/HP	0--28	
管型(CAST)	0	个/u1	0--1	
霉菌(尿)	0	/HP	0--0	
结晶	0	/HP	0--10	
透明度(CLA)	清亮			
胆红素(BIL)	-		阴性	
颜色(Colour)	淡黄色			
红细胞(尿)(RBC)	0	个/u1	0--6	

***小结:**

未见异常

操作员：祁佳佳 检查日期：2026-05-12 检查医生：

糖化血红蛋白

项目名称	检查结果	单位	参考值	提示
糖化血红蛋白	6.0		4.1--6.0	

***小结:**

未见异常

操作员：祁佳佳 检查日期：2026-05-12 检查医生：

生化1(特殊级)

项目名称	检查结果	单位	参考值	提示
碳酸氢根(HCO3)	24.20	mmol/L	22--29	
总蛋白(T PROT)	74.9	g/L	65--85	
白蛋白(ALB)	49.50	g/L	40--55	

球蛋白(GLB)	25.40	g/L	15--35	
白蛋白/球蛋白(ALB/GLB)	1.95		1.0--2.5	
碱性磷酸酶(ALP)	109.0	U/L	45--125	
肌酐(CREA)	79.70	umol/L	57--97	
尿酸(UA)	315.00	umol/L	200--420	
钾(K)	3.81	mmol/L	3.5--5.3	
钠(Na)	139.8	mmol/L	137--147	
氯(Cl)	101.3	mmol/L	99--110	
钙(Ca)	2.14	mmol/L	2.11--2.52	
乳酸脱氢酶(LDH)	135.00	U/L	120--250	
淀粉酶(AMY)	66.00	IU/L	35--135	
葡萄糖(GLU)	5.87	mmol/L	3.89--6.1	
总胆红素(TBIL)	17.00	umol/L	0--26	
直接胆红素(DBIL)	3.3	umol/L	0--8.0	
间接胆红素(IBIL)	13.70	umol/L	0--17.39	
丙氨酸氨基转移酶(ALT)	45.00	U/L	9--50	
门冬氨酸氨基转移酶(AST)	23.00	U/L	15--40	
尿素测定(Urea)	4.76	mmol/L	3.1--8.0	
肌酸激酶(CK)	93.00	U/L	50--310	
α-羟丁酸脱氢酶	84.00	U/L	72--182	
C反应蛋白	0.50	mg/dl	0--3	
动脉硬化指数	3.84		1.31--3.19	↑
谷草比谷丙	0.51		0.4--2.5	
总胆固醇(CHOL)	6.11	mmol/L	2.59--5.2	↑
甘油三脂(TG)	3.12	mmol/L	0.7--1.7	↑
低密度脂蛋白(LDL)	3.57	mmol/L	0--4.13	
高密度脂蛋白(HDL)	0.93	mmol/L	0.77--1.55	

***小结:**

动脉硬化指数偏高(3.84) 总胆固醇(CHOL)偏高(6.11 mmol/L) 甘油三脂(TG)偏高(3.12 mmol/L)

操作员：孙钰 检查日期：2026-05-12 检查医生：

(男) 肿瘤三项

项目名称	检查结果	单位	参考值	提示
前列腺特异性抗原 (PSA)	0.80	ng/ml	0--4.0	
癌胚抗原 (CEA)	1.75	ng/ml	0--5	
甲胎蛋白 (AFP)	4.98	ng/ml	0--7	

*小结：

未见异常

操作员：荆鹏山 检查日期：2026-05-12 检查医生：

大同瑞慈健康体检

骨密度检测报告

受检者信息

受检者ID: 2006110752
姓名: 丰宏礼
出生年月日: 1981/12/25

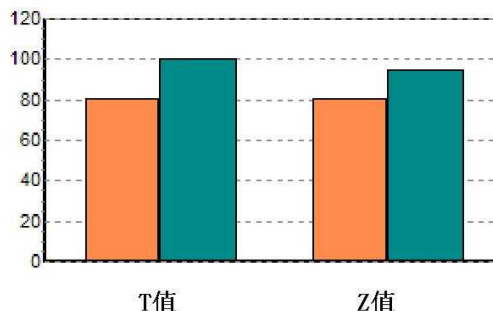
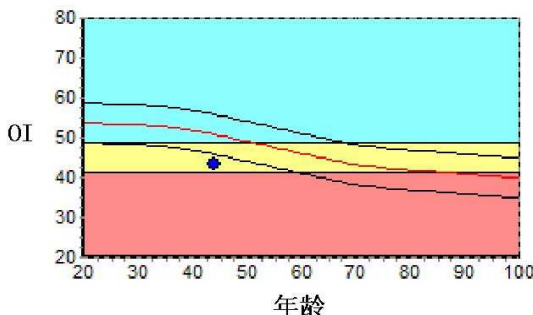
年龄: 44
性别: 男
测定部位(右/左): 右

测定结果

测定日期: 2026/5/12 10:58:24

测试编号: 1/1

受测者 平均值



数据库: Asia

OI: 43.3

SOS: 1354.2 m/s, BUA: 25.5

T值: -2.12

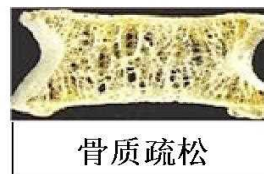
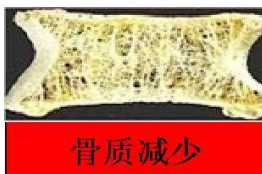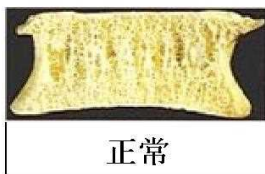
Z值: -1.50

成人比: 80.3 %

同龄比: 85.2 %

OPR: N/A %

结果分析



注解

以上结论仅供参考

科室:

医生签名:

医院地址 大同瑞慈健康体检

地址 大同市平城区魏都大道79号

联系电话 0352-2824444

操作者 名燕凌

Rich 大同瑞慈康复医院
超声诊断图文报告

流水号: 2006110752

超声号: 2171825

姓名: 丰宏礼

年龄: 44 岁

性别: 男

检查设备: Vivid E95

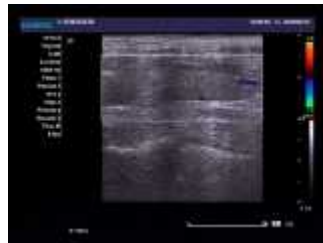
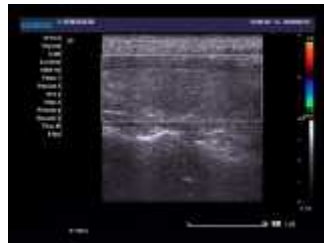体检号: 269515

申请医院: 本院

体检科室: 体检科

检查部位: 甲状腺彩超

经典图像:



影像所见:

甲状腺双侧叶形态正常, 包膜完整, 实质回声均匀, CDFI: 未见异常血流信号。
双侧颈部未见明显肿大淋巴结。

影像诊断:

甲状腺双侧叶未见异常

报告医师: 李菊蓉

检查日期: 2026-05-12

审核医师:

报告日期: 2026-05-12



注: 本报告仅供临床医生参考!

地址: 大同市魏都大道 79 号。若有疑问, 请致电: 0352---2830580

Rich 大同瑞慈康复医院
超声诊断图文报告

流水号: 2006110752

超声号: 2171829

姓名: 丰宏礼

年龄: 44 岁

性别: 男

检查设备: Vivid E95

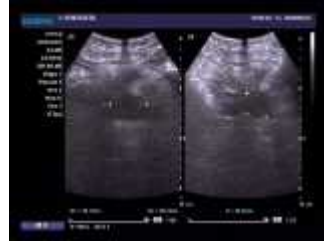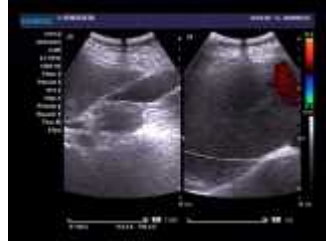体检号: 269515

申请医院: 本院

体检科室: 体检科

检查部位: 全腹彩超

经典图像:



影像所见:

肝脏大小形态正常, 包膜光滑完整, 实质回声均匀, 肝内管道系统走行清晰, 门静脉及肝内胆管不扩张。
胆囊大小形态正常, 壁不厚、光滑, 囊内透声好, 肝外胆管不扩张。
胰腺大小形态正常, 实质回声均匀, 主胰管不扩张。
脾脏大小形态正常, 实质回声均匀, 脾门静脉不宽。
双肾大小形态正常, 皮髓质分界清晰, 集合系统未见分离, 双侧输尿管未见扩张。
膀胱充盈欠佳。
前列腺形态正常, 大小约 3.5*2.9*3.0cm, 实质回声均匀。

影像诊断:

肝、胆、脾、胰、双肾、前列腺未见明显异常

报告医师: 李菊蓉

检查日期: 2026-05-12

审核医师:

报告日期: 2026-05-12



注: 本报告仅供临床医生参考!

地址: 大同市魏都大道 79 号。若有疑问, 请致电: 0352---2830580

ID 号: 2006110752

影像号: CT20260512068

姓名: 丰宏礼

年龄: 44 岁

性别: 男

检查设备: 西门子量子双源 CT

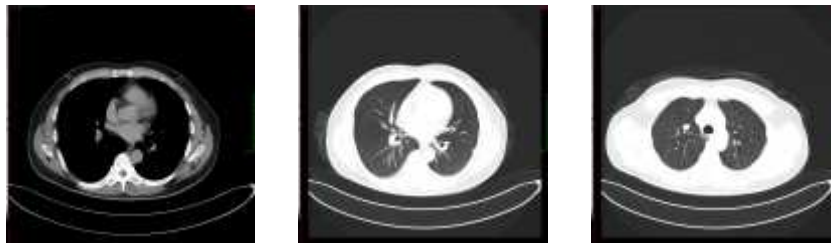体检号: 269515

申请医院: 本院

体检科室: 体检科

检查部位: CT 检查

经典图像:



影像所见:

双侧胸廓对称, 气管居中。气管及支气管未见狭窄及阻塞。双肺支气管血管束形态、结构、走行正常, 右肺上叶尖段 (IM115) 见一实性结节, 边界清晰, 大小约为 1.5cm×1.1cm, 其内可见钙化灶。左肺下叶前内基底段 (IM208) 见实性结节, 大小约为 0.4cm×0.3cm。右肺中叶外侧段 (IM256) 见钙化结节, 大小约为 0.8cm×0.7cm。双肺门不大, 形态自然。心脏及大血管大小、形态未见异常。纵隔内未见肿块及肿大淋巴结。左侧胸膜局限性增厚伴钙化, 胸膜腔内无积液。胸壁软组织及骨骼未见病变征象。

影像诊断:

1. 两肺多发结节, 建议随诊复查
2. 右肺中叶外侧段钙化灶
3. 左侧胸膜局限性增厚伴钙化

报告医师: 张剑峰

检查日期: 2026-05-12

审核医师:

报告日期: 2026-05-12