



# 检 查 结 果

姓名	张小平
性别	女
年龄	59岁
联系电话	13293827384
体检日期	2026-04-16

## 检验报告

## 尿常规

项目名称	检查结果	单位	参考值	提示
胆红素(BIL)	-		阴性	
隐血(ERY)	-		阴性	
小圆上皮细胞(SRC)	0	个/u1	0--0	
维生素C	-		阴性	
异常红细胞	2	个/u1	0--3	
红细胞(正常)	0	个/u1	0--6	
鳞状上皮细胞	5	个/u1	0--0	↑
粘液丝	1	个/u1	0--0	↑
尿葡萄糖(GLU)	-		阴性	
酮体(KET)	-		阴性	
比重(SG)	1.015		1.003--1.030	
酸碱度(PH)	7.5		4.5--8.0	
尿蛋白质(PRO)	-		阴性	
尿胆原(URO)	-		阴性	
亚硝酸盐(NIT)	-		阴性	
尿白细胞(LEU)	-		阴性	

## \*小结:

鳞状上皮细胞偏高(5 /HP) 粘液丝偏高(1 /HP)

操作员：祁佳佳 检查日期：2026-04-16 检查医生：

## 血常规(五分类)

项目名称	检查结果	单位	参考值	提示
白细胞(WBC)	5.42	$10^9/L$	3.5--9.5	
淋巴细胞绝对值(LY#)	1.82	$10^9/L$	1.1--3.2	

淋巴细胞百分比 (LY%)	33.5	%	20--50	
中性粒细胞绝对值 (GR#)	3.33	$10^9/L$	1.8--6.3	
中性粒细胞百分比 (GR%)	61.4	%	40--75	
嗜碱性粒细胞绝对值 (BA#)	0.01	$10^9/L$	0--0.06	
嗜碱性粒细胞百分比 (BA%)	0.2	%	0--1.0	
嗜酸性粒细胞绝对值 (EO#)	0.01	$10^9/L$	0.02--0.52	↓
嗜酸性粒细胞百分比 (EO%)	0.2	%	0.4--8	↓
血小板 (PLT)	243	$10^9/L$	125--350	
血小板分布宽度 (PDW)	10.1	f1	9.0--17	
平均血小板体积 (MPV)	9.2	f1	6.0--14.0	
血小板压积 (PCT)	0.223	%	0.11--0.28	
红细胞 (RBC)	4.44	$10^{12}/L$	3.8--5.1	
血红蛋白	137	g/L	115--150	
红细胞压积 (HCT)	42.5	%	35--45	
红细胞平均体积 (MCV)	95.8	f1	82--100	
平均血红蛋白含量 (MCH)	30.8	pg	27--34	
平均血红蛋白浓度 (MCHC)	322	g/L	316--354	
单核细胞绝对值 (MO#)	0.25	$10^9/L$	0.1--0.6	
单核细胞百分比 (MO%)	4.7	%	3--10	
红细胞分布宽度标准差 (RDW-SD)	46.7	f1	35--56	
红细胞分布宽度变异系数 (RDW-CV)	13.6	%	10.6--16.6	
大血小板比率	21.1	%	11--45	
大血小板数目	51	$10^9/L$	30--90	
未成熟粒细胞数目	0.00	$10^9/L$	0--0.6	
未成熟粒细胞百分比	0.0	%	0--10	
有核红细胞数目	0.002	$10^9/L$	0--9999	
有核红细胞百分比	0.04	/100WBC	0--9999	

\*小结:

嗜酸性粒细胞绝对值 (EO#) 偏低 ( $0.01 \times 10^9/L$ ) 嗜酸性粒细胞百分比 (EO%) 偏低 (0.2 %)

操作员：祁佳佳 检查日期：2026-04-16 检查医生：

### 生殖道微生态

项目名称	检查结果	单位	参考值	提示
线索细胞	-			
清洁度	II			
上皮细胞(白带)	+			
滴虫	-			
G-球菌	-			
霉菌	-			
G-杆菌	+			
G+杆菌	-			
G+球菌	-			

#### \*小结：

上皮细胞(白带)+/HP G-杆菌+

操作员：荆鹏山 检查日期：2026-04-19 检查医生：

### 尿沉渣

项目名称	检查结果	单位	参考值	提示
白细胞尿	0	个/u1	0--13	
上皮细胞(EC)	5	/HP	0--28	
管型(CAST)	0	个/u1	0--1	
霉菌(尿)	0	/HP	0--0	
结晶	2	/HP	0--10	
透明度(CLA)	清亮			
胆红素(BIL)	-		阴性	
颜色(Colour)	淡黄色			
红细胞(尿)(RBC)	2	个/u1	0--6	

## \*小结：

未见异常

操作员：祁佳佳 检查日期：2026-04-16 检查医生：

## 生化 2(特殊级)

项目名称	检查结果	单位	参考值	提示
碳酸氢根(HCO3)	26.40	mmol/L	22--29	
总蛋白(T PROT)	76.6	g/L	65--85	
白蛋白(ALB)	47.10	g/L	40--55	
球蛋白(GLB)	29.50	g/L	15--35	
白蛋白/球蛋白(ALB/GLB)	1.60		1.0--2.5	
$\gamma$ -谷氨酰转肽酶(GGT)	17.0	U/L	7--45	
碱性磷酸酶(ALP)	68.0	U/L	50--135	
肌酐(CREA)	61.00	umol/L	41--73	
尿酸(UA)	303.00	umol/L	140--340	
钾(K)	3.98	mmol/L	3.5--5.3	
钠(Na)	141.6	mmol/L	137--147	
氯(Cl)	100.2	mmol/L	99--110	
钙(Ca)	2.18	mmol/L	2.11--2.52	
乳酸脱氢酶(LDH)	180.00	U/L	120--250	
淀粉酶(AMY)	63.00	IU/L	35--135	
葡萄糖(GLU)	5.71	mmol/L	3.89--6.1	
总胆红素(TBIL)	16.00	umol/L	0--21	
直接胆红素(DBIL)	3.1	umol/L	0--8.0	
间接胆红素(IBIL)	12.90	umol/L	0--17.39	
丙氨酸氨基转移酶(ALT)	22.00	U/L	7--40	
门冬氨酸氨基转移酶(AST)	17.00	U/L	13--35	
尿素测定(Urea)	5.60	mmol/L	2.6--7.5	
肌酸激酶(CK)	95.00	U/L	40--200	

α-羟丁酸脱氢酶	149.00	U/L	72--182	
同型半胱氨酸	9.20	umol/L	0--20	
C反应蛋白	0.10	mg/dl	0--3	
酮体	0.09	mmol/L	0.00--0.28	
D-二聚体	0.11	ug/ml	0--0.8	
动脉硬化指数	2.91		1.31--3.19	
谷草比谷丙	0.77		0.4--2.5	
高敏肌钙蛋白(TnI)	2.50	pg/ml	0--46.47	
总胆固醇(CHOL)	6.75	mmol/L	2.59--5.2	↑
甘油三脂(TG)	1.93	mmol/L	0.7--1.7	↑
低密度脂蛋白(LDL)	4.01	mmol/L	0--4.13	
高密度脂蛋白(HDL)	1.38	mmol/L	0.77--1.55	

**\*小结:**

总胆固醇(CHOL)偏高(6.75 mmol/L) 甘油三脂(TG)偏高(1.93 mmol/L)

操作员：孙钰 检查日期：2026-04-16 检查医生：

**(女) 肿瘤三项**

项目名称	检查结果	单位	参考值	提示
糖类抗原 125 测定 (CA125)	3.71	U/ml	0--35	
癌胚抗原(CEA)	1.77	ng/ml	0--5	
甲胎蛋白(AFP)	3.18	ng/ml	0--7	

**\*小结:**

未见异常

操作员：荆鹏山 检查日期：2026-04-16 检查医生：

# 大同现代医学检验实验室

## 液基薄层细胞学图文报告

ID: 2026128749

病理号: 115129

姓名: 张小平

性别: 女

年龄: 59岁

送检科室:

电话号码: 13293827384

床号:

病历号:

体检号: 2006110518

送检医院: 大同瑞慈康复体检

送检日期: 2026-04-17

末次月经:

送检医生:

采样日期:

报告日期: 2026-04-17

标本满意度: 满意

细胞量: >45%

红细胞:

经期样本:

颈管细胞:

化生细胞:

鳞状细胞:

宫颈柱状细胞:

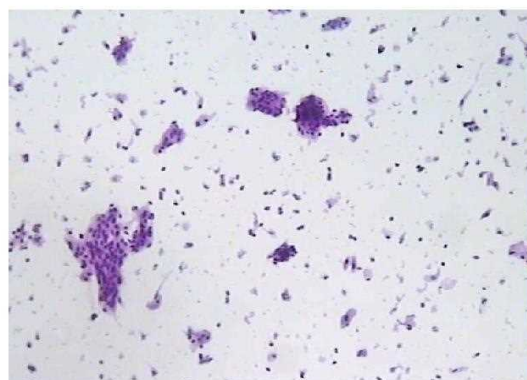
未见上皮内病变/恶性细胞:

正常范围内:

良性反应性改变:

- 炎性:
- 放疗:
- 妊娠:
- 萎缩性:
- 宫内避孕器:
- 其他:

- 轻度:
- 中度:
- 重度:



病原体: 滴虫感染:  念珠菌感染:  细菌感染:

提示 HPV 感染:  疱疹病毒感染:

鳞状上皮细胞分析:

- 非典型鳞状细胞:
- 倾向上皮内瘤变:
  - 倾向良性反应性改变:
  - 不能明确意义(ASC-US):
  - 不排除高度病变(ASC-H):

- 上皮内低度病变:  鳞癌:
- 上皮内高度病变:
- CIN2:
  - CIN3:

腺上皮细胞分析:

- 非典型腺细胞:
- 宫内膜:
  - 来源不明:

- 非典型腺细胞(宫颈管):
- 倾向原位腺癌:
  - 不能明确意义:
  - 倾向良性反应性改变:

- 腺癌:
- 宫颈管:
  - 宫内膜:
  - 其它:

- 炎细胞:
- 轻度:
  - 中度:
  - 重度:
- 可疑腺癌:

诊断意见: 未见上皮内病变或恶性细胞 (NILM)。

建议:

报告医师: 张荣生

地址: 大同市魏都大道 79 号, 本报告医师签字后有效  
咨询: 0352-2830587 4006-122-995

妇科细胞学是筛查项目, 出于技术原因, 可能会有假阴性结果, 本检测仅对来样负责, 如果对结果有疑义, 请在收到报告 7 天内与我们联系。

体检科 12导联心电图报告

张小平 女 59岁

体检号:

病床号:

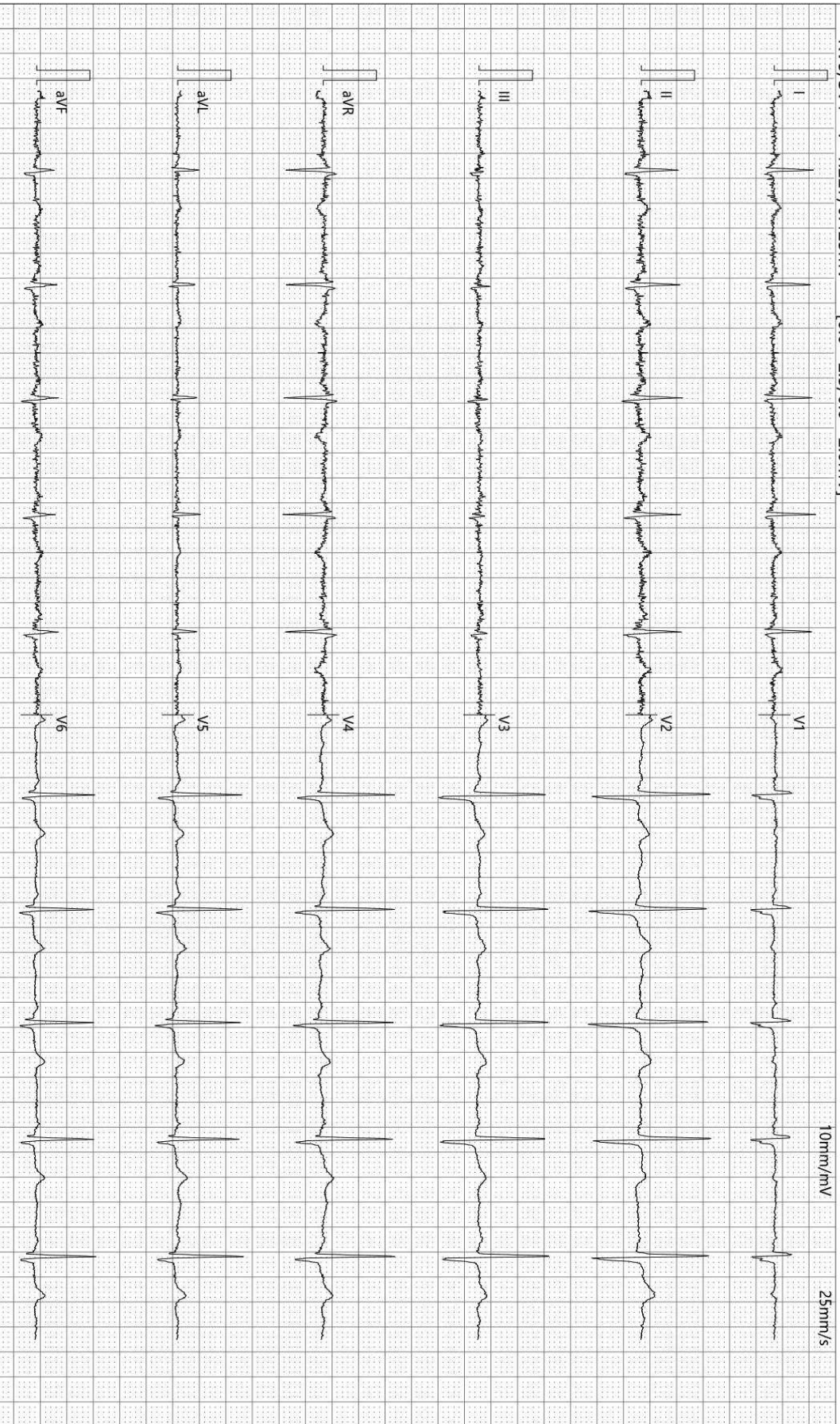
诊断结果:

- 1.窦性心律
- 2.逆钟向转位

诊断医生:

张进 陶志峰

HR : 65bpm [60 ~ 100bpm]  
 P : 120 f ms [0 ~ 110ms]  
 PR : 152ms [120 ~ 200ms]  
 QRS : 89ms [60 ~ 100ms]  
 QT/QTc : 417/436ms [320 ~ 440/0 ~ 460ms]  
 P/QRS/T : 62/23/46deg [0 ~ 75/-30 ~ 90/0 ~ 75deg]  
 RV5/SV1 : 1.227/0.425mV [0.0 ~ 2.5/0.0 ~ 2.0mV]



检查时间:2026-04-16 10:22:29

诊断时间:2026-04-16 10:27:42

SEMIP V1.90

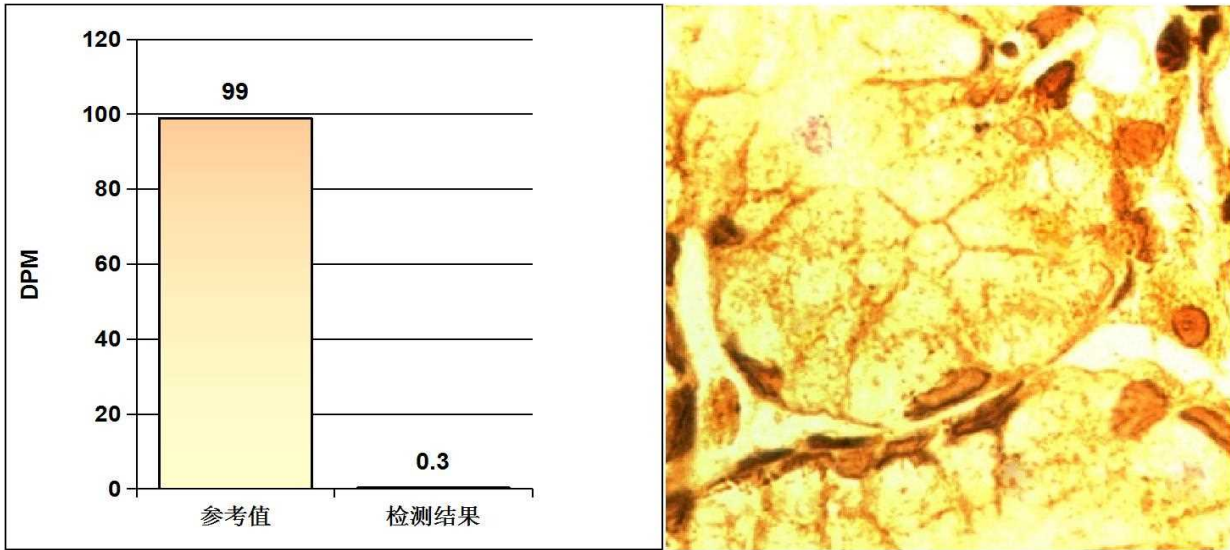
仅供临床参考

# 大同瑞慈康复医院

## <sup>14</sup>C呼气试验检验报告

姓名	张小平	年龄	59	性别	女
住院号	0	日期	2026/4/16 10:36:11	电话	13293827384
送检医生	曹居杰	样品编号	9014	编号	2006110518

### <sup>14</sup>C呼气试验



#### 阳性参考值 (Disintegrations Per Minute(DPM)):

DPM值:	dpm > 2499	阳性++++
	1499 < dpm ≤ 2499	阳性+++
	499 < dpm ≤ 1499	阳性++
	149 < dpm ≤ 499	阳性+
	dpm ≤ 99	阴性
	99 < dpm ≤ 149	不确定

检测结果: **dpm= 0**      **阴性**

检测者: \_\_\_\_\_ 宋晓宁

Rich 大同瑞慈康复医院  
超声诊断图文报告

流水号: 2006110518

超声号: 2155090

姓名: 张小平

年龄: 59 岁

性别: 女

检查设备: Vivid E95

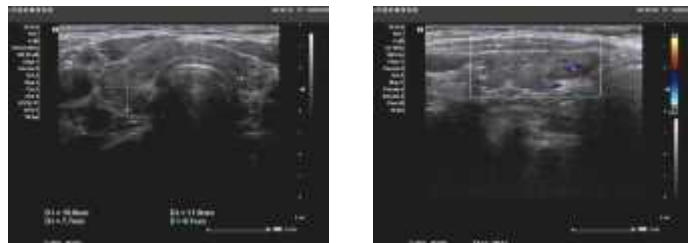
体检号: 269277

申请医院: 本院

体检科室: 体检科

检查部位: 甲状腺彩超

经典图像:



影像所见:

甲状腺双侧叶体积缩小, 包膜完整, 右侧叶大小约 3.3\*1.2\*1.1cm, 左侧叶大小约 2.8\*0.8\*0.8, 峡部厚约 0.3cm, 实质回声不均匀、减低, 呈蜂窝状改变, CDFI: 未见异常血流信号。

双侧颈部未见明显肿大淋巴结。

影像诊断:

甲状腺双侧叶体积缩小伴弥漫性病变建议测甲功

报告医师:

检查日期: 2026-04-16


审核医师:

报告日期: 2026-04-16



注: 本报告仅供临床医生参考!

地址: 大同市魏都大道 79 号。若有疑问, 请致电: 0352---2830580

 **大同瑞慈康复医院**  
**超声诊断图文报告**

流水号：2006110518

超声号：2155138

姓名：张小平

年龄：59岁

性别：女

检查设备：Vivid E95

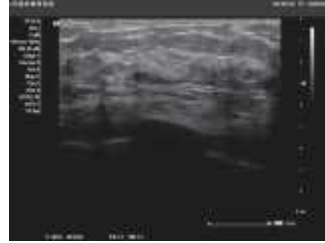
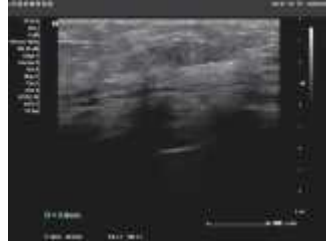体检号：269277

申请医院：本院

体检科室：体检科

检查部位：乳腺彩超

经典图像：



**影像所见：**

双侧乳腺腺体层次清晰，右乳腺体厚 0.4cm，左乳腺体厚 0.4cm，乳导管未见扩张，未见明显占位性病变，CDFI：未见异常血流信号。

双侧腋下未见明显肿大淋巴结。

**影像诊断：**

双侧乳腺未见明显异常

报告医师：

检查日期：2026-04-16

审核医师：

报告日期：2026-04-16



注：本报告仅供临床医生参考！

地址：大同市魏都大道 79 号。若有疑问，请致电：0352---2830580

Rich 大同瑞慈康复医院  
超声诊断图文报告

流水号: 2006110518

超声号: 2155140

姓名: 张小平

年龄: 59 岁

性别: 女

检查设备: Vivid E95

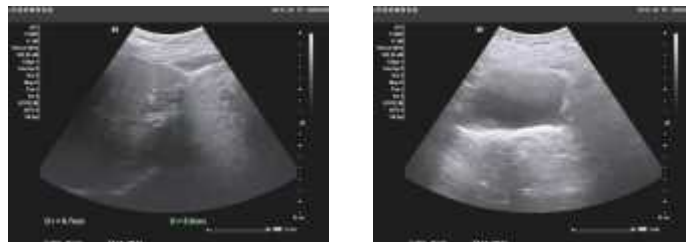
体检号: 269277

申请医院: 本院

体检科室: 体检科

检查部位: 全腹彩超

经典图像:



影像所见:

肝脏大小形态正常, 包膜光滑完整, 左叶实质内探及大小约 0.7\*0.6cm 囊性回声, 内透声好, 余实质回声细腻增强, 肝内管道系统走行欠清晰, 门静脉及肝内胆管不扩张。

胆囊切除术后, 肝外胆管不扩张, 宽约 0.9cm。

胰腺大小形态正常, 实质回声均匀, 主胰管不扩张。

脾脏大小形态正常, 实质回声均匀, 脾门静脉不宽。

双肾大小形态正常, 皮髓质分界清晰, 集合系统未见分离, 双侧输尿管未见扩张。

膀胱充盈佳, 未见明显异常。

绝经后子宫, 大小形态改变, 肌壁回声均匀, 内膜纤细, 宫颈厚约 2.0cm, 双侧附件区未见异常。

影像诊断:

1. 轻-中度脂肪肝
2. 肝囊肿
3. 胆囊切除术后, 肝外胆管不扩张

报告医师:

检查日期: 2026-04-16

审核医师:

报告日期: 2026-04-16



注: 本报告仅供临床医生参考!

地址: 大同市魏都大道 79 号。若有疑问, 请致电: 0352---2830580

ID号: 2006110518

影像号: CT20260416097

姓名: 张小平

年龄: 59岁

性别: 女

检查设备: 西门子量子双源 CT

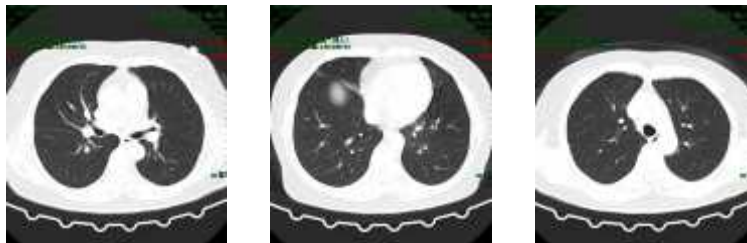体检号: 269277

申请医院: 本院

体检科室: 体检科

检查部位: CT 检查

## 经典图像:



## 影像所见:

双侧胸廓对称, 气管居中。气管及支气管未见狭窄及阻塞。右肺下叶后基底段 (IM234) 见实性结节, 大小约为 0.4cm×0.3cm。双肺门不大, 形态自然。心脏及大血管大小、形态未见异常。纵隔内未见肿块及肿大淋巴结。胸膜无增厚, 胸膜腔内无积液。胸壁软组织及骨骼未见病变征象。

## 影像诊断:

右肺下叶后基底段纤维硬结灶

报告医师:

检查日期: 2026-04-17

审核医师:

报告日期: 2026-04-17