



1912180811

大同瑞慈健康体检

报 告 册

体检编号	259918	工号	250
姓名	张可轩		
性别	女	年龄	39岁
单位	大同市卫生学校		
部门	大同市卫生学校		
联系电话	13103420508		
体检日期	2024-05-20		

尊敬的张可轩女士您好！

首先，瑞慈健康体检全体员工欢迎您的光临，并对您的信任表示衷心的感谢！

您于 2024-05-20 （体检编号：259918）完成健康检查，本机构的各科医生已根据您的体检项目及结果，汇总成此份健康体检报告，并经总检医生审核。据此提出对您健康状况的综合分析及建议。

瑞慈健康体检倡导“大健康、大康复”，提出“健康是第一财富（Rich）”的人文理念。希望您仔细阅读并妥善地保管此份健康体检报告，并认真关注报告中的提示与建议，若您对报告内容有任何疑问，可直接与瑞慈健康体检客服部联系，进一步咨询。

健康体检咨询电话：**0352-2824444**

客户服务咨询电话：**0352-2830597**

400-6112995

瑞慈健康体检报告由下列内容组成：

第一部分：主检报告

第二部分：分科分项结果

第三部分：检验报告

第四部分：附表

主检报告

检查综述

- 【内科】 (1) 心动过速
- 【外科（含皮肤科）】 (1) 甲状腺：甲状腺 I° 肿大
- 【空腹血糖】 葡萄糖 (GLU) 偏高 (6.21 mmol/L)
- 【血脂四项】 总胆固醇 (CHOL) 偏高 (6.35 mmol/L) 甘油三脂 (TG) 偏高 (4.60 mmol/L)
- 【肝功能两项】 丙氨酸氨基转移酶 (ALT) 偏高 (42.00 U/L)
- 【尿常规】 维生素 C1+ 粘液丝偏高 (1 /HP)
- 【血流变】 全血粘度高切 200/s 偏高 (4.51 mPa.S) 全血粘度中切 100/s 偏高 (4.81 mPa.S) 血沉 (ESR) 偏高 (35.20 mm/h) 血沉方程 K 值偏高 (141.65 mm/h) 全血粘度 1/s 偏高 (18.68 mPa.S)
- 【CT 检查】 胸部未见明显异常 冠状动脉硬化性改变，进一步检查
- 【甲状腺彩超】 甲状腺弥漫性病变 建议甲功
- 【乳腺彩超】 右乳囊性结节 BI-RADS 2 级
- 【全腹彩超】 肝囊肿
- 【骨密度检查】 骨质疏松
- 【口腔科】 (1) 左上第一磨牙 牙齿缺失 (2) 牙周：牙结石
- 【动脉硬化检测】 双侧下肢静态 ABI 未见异常； 双侧外周动脉僵硬度增高。
- 【眼科】 (1) 镜 0.4

医生建议

【心动过速】：

- 成人每分钟心率超过 100 次称心动过速。心动过速分生理性、病理性两种。跑步、饮酒、重体力劳动及情绪激动时心律加快为生理性心动过速；若高热、贫血、甲亢、出血、疼痛、缺氧、心衰和心肌病等疾病引起心动过速，称病理性心动过速。
- 病理性心动过速又可分为窦性心动过速和阵发性室上性心动过速两种。窦性心动过速的特点是心率加快和转慢都是逐渐进行，通常每分钟心率不会超过 140 次，多数无心脏器质性病变的，通常无明显不适，有时有心慌、气短等症状。
- 阵发性室上性心动过速每分钟心率可达 160~200 次，以突然发作和突然停止为特征，可发生于心脏有器质性病变或无心脏器质性病变者。发作时病人突然感到心慌和心率增快，持续数分钟、数小时至数天，突然恢复正常心率。发作时病人自觉心悸、胸闷、心前区不适及头颈部发胀、跳动感
- 建议心血管内科进一步复查。

【甲状腺 I° 肿大】：

- 建议往内分泌科诊断治疗。

【葡萄糖 (GLU) 偏高】：

- 正常情况下，人体中糖的分解和合成代谢处于动态平衡，保持相对恒定。血清葡萄糖是指血液中的葡萄糖浓度，是诊断糖尿病最重要检查项目之一。

(2)空腹血糖偏高可分为生理性偏高（如餐后、高糖饮食、剧烈运动、情绪激动等均可引起一过性增高，经过休息后血糖值可以恢复正常）和病理性增高（如糖尿病、甲状腺功能亢进、库欣综合征等）。

(3)空腹血糖生理性增高经过调整饮食结构、避免剧烈活动、控制情绪等方式后可自行缓解，血糖值可以恢复正常。

(4)排除生理性增高因素经复查仍然增高者属于病理性增高，应及时到内分泌科复诊，明确血糖偏高的原因及所患疾病的种类。

(5)如果是首次检查发现血糖偏高，应及时到医院内分泌科进行详细的检查及正规的治疗。

(6)已确诊的糖尿病患者，如血糖仍较高则说明血糖控制不佳，应及时到医院内分泌科诊治，修正以往的治疗方案及改变一些不良的生活习惯。

(7)糖尿病的治疗强调早期治疗、长期治疗、综合治疗和措施个体化，综合防治包括糖尿病教育、饮食治疗、体育锻炼、药物治疗和血糖监测五个方面。

【总胆固醇(CHOL)偏高】：

(1)总胆固醇是脂质的主要成分之一，其数量受年龄、家族、性别、饮食、遗传等多种因素影响。总胆固醇对人体生长发育以及新陈代谢有重要的作用，正常值是 2.59-5.20mmol/L。

(2)总胆固醇升高后，会增加类脂物质的堆积，会产生更多的血管斑块，进而增加心脑血管疾病的风险。大于 5.21-5.69mmol/L 是胆固醇的临界偏高，即使是一个完全健康的人，只要总胆固醇 > 7.2mmol/L 或低密度脂蛋白 > 4.9mmol/L，未来发生心脑血管的风险就明显增高，应该马上治疗。

(3)总胆固醇升高根据病因可分为两大类：一是原发性，是由于遗传因素缺陷所致，另一种是继发性，可引起其升高的疾病主要有糖尿病、高血压、甲减、肝肾疾病等。

(4)降低总胆固醇的治疗中，原发性偏高应积极应用降脂药，曾经选择他汀类药物，胆固醇任不能达标的，可联合用药（如依折麦布等）。

(5)如果总胆固醇偏高，且患者有糖尿病、高血压、甲减、肝肾疾病或者已经发生心脑血管疾病的人更应积极用药，控制降低疾病风险。

(6)戒烟，增强运动，采用低脂、低糖饮食，少食富含脂肪、胆固醇及饱和脂肪酸的食物，多进食蔬菜、水果、豆制品、粗粮、鱼和高纤维食品。

(7)必要时在医师指导下使用降脂药物治疗，并前往内分泌科复诊。

【甘油三酯(TG)偏高】：

(1)甘油三酯是甘油和脂肪酸所构成的有机化合物，甘油三酯测定是脂类代谢的重要指标之一。

(2)甘油三酯增高与冠心病的发生有着重要的相关性，随年龄增大而有上升的趋势，其增高最常见于高脂和过量糖类饮食、肥胖等。

(3)甘油三酯主要功能是为机体提供能量，其正常值在 0.7-1.7mmol/L 之间，1.7-2.29mmol/L 为边缘增高，提示应该注意饮食和运动了。

(4)甘油三酯大于 2.3mmol/L，就称为高甘油三酯血症。甘油三酯增高虽然不会直接导致血管斑块的形成，但也会间接引起心脑血管疾病风险增加，同时，当甘油三酯大于 5.6mmol/L 时，还会增加急性胰腺炎的风险，所以降低甘油三酯的基础主要是控制饮食，饮食控制不佳可以选择药物治疗。

(5)生活方式的干预是控制甘油三酯水平升高的基础，包括减重，增加运动量，限制酒精摄入以及避免食用果糖和高碳水化合物食物。多食蔬菜水果，定期复查。

(6)明显增高者在医师的指导下使用降脂药物治疗，首选他汀和贝特类药物。

【丙氨酸氨基转移酶(ALT)偏高】：

(1)丙氨酸氨基转移酶主要存在于肝细胞内，还分布在心肌、骨骼肌、肾脏等部位。肝脏轻度损伤就可能引起肝细胞膜破坏，导致丙氨酸转氨酶释放入血，是肝细胞损害的敏感指标，其增高的程度与肝细胞被破坏的程度成正比。

(2)丙氨酸氨基转移酶具有临床意义的升高一般要大于正常值的 2-3 倍。如果是生理性的升高多是由于剧烈运动、熬夜、饮酒、感冒、过量食用油腻食物后，致使丙氨酸氨基转移酶轻度升高。

(3)丙氨酸氨基转移酶病理性升高多由于病毒性肝炎、肝硬化、酒精肝、药物性肝病、脂肪肝、胆囊炎等疾病造成，除了肝胆疾病外，心脏疾病、骨骼疾病等，也可使丙氨酸氨基转移酶升高。

(4)发现了丙氨酸氨基转移酶升高，排除生理性的原因外，如果超过正常值的两倍，则需要明确升高的原因。首先完善彩超、各型肝炎病毒等检查，如果经复查仍偏高者，应前往消化内科咨询，结合临床治疗。

(5)平时生活中应清淡饮食、戒烟限酒、避免劳累，多食新鲜果蔬，尤其是富含 V-C 的水果蔬菜。

【维生素 C1+】：

(1) 尿液中维生素 C 阳性，一般提示饮食中摄入维生素 C 含量较高的食物，引起尿液中维生素 C 呈阳性反应。建议定期复查尿常规。

【粘液丝偏高】：

- (1) 尿常规中粘液丝是由尿路中细胞分泌出来的，在有尿路感染时分泌会明显增多，且伴有炎症细胞的出现。
- (2) 粘液丝偏高，可分为生理性偏高和病理性偏高两种，生理性偏高一般是由于喝水较少导致的尿液浓缩，一般在喝水后就能达到稀释的效果。
- (3) 病理性的粘液丝偏高是由于泌尿系炎症或者是前列腺炎导致的，需要注意观察，多喝水，同时有白细胞等炎症细胞增多时，应及时服用抗感染药物治疗。如果仅有粘液丝的增多而没有白细胞等炎症细胞增多时，尿路有炎症的可能性不大。
- (4) 建议平时饮食注意清淡，多喝水，少吃油腻和辛辣的食物，要注意个人清洁卫生，勤洗阴部，注意休息。

【全血粘度 1/s 偏高】：

- (1) 血液的流动特性取决于血液粘度的高低，血液的粘度愈高，流动性愈差（慢），粘度愈低，流动性愈好（快）。影响血粘度的因素主要有：红细胞压积、红细胞聚集性、红细胞刚性、血浆中的胆固醇、甘油三酯及纤维蛋白原的含量等。
- (2) 血粘度偏高应注意：1. 限制高脂肪、高蛋白、糖、盐、淀粉类食物的摄入量。2. 多喝水，增加有氧运动。
3. 必要时内科结合临床治疗。

【血沉方程 K 值偏高】：

- (1) 供内科结合临床参考。
- (2) K 值高反映红细胞聚集性增加，临床意义等同于红细胞聚集指数。

【血沉 (ESR) 偏高】：

- (1) 供内科结合临床参考。
- (2) 建议病人做胸片、PPD，自身抗体谱测定，类风湿因子，C 反应蛋白，甲状腺功能检查。

【全血粘度高切 200/s 偏高】：

- (1) 血液的流动特性取决于血液粘度的高低，血液的粘度愈高，流动性愈差（慢），粘度愈低，流动性愈好（快）。影响血粘度的因素主要有：红细胞压积、红细胞聚集性、红细胞刚性、血浆中的胆固醇、甘油三酯及纤维蛋白原的含量等。
- (2) 血粘度偏高应注意：1. 限制高脂肪、高蛋白、糖、盐、淀粉类食物的摄入量。2. 多喝水，增加有氧运动。
3. 必要时内科结合临床治疗。

【全血粘度中切 100/s 偏高】：

- (1) 血液的流动特性取决于血液粘度的高低，血液的粘度愈高，流动性愈差（慢），粘度愈低，流动性愈好（快）。影响血粘度的因素主要有：红细胞压积、红细胞聚集性、红细胞刚性、血浆中的胆固醇、甘油三酯及纤维蛋白原的含量等。
- (2) 血粘度偏高应注意：1. 限制高脂肪、高蛋白、糖、盐、淀粉类食物的摄入量。2. 多喝水，增加有氧运动。
3. 必要时内科结合临床治疗。

【冠状动脉硬化性改变】：

- (1) 建议心血管内科诊断治疗。

【甲状腺弥漫性病变】：

- (1) 甲状腺弥漫性病变是甲状腺的一种病症，临床上常见的病种，多为结节性甲状腺肿、甲状腺癌、桥本甲状腺炎、甲亢等。建议内分泌科结合临床诊治。

【右乳囊性结节】：

(1) 乳腺结节是乳腺组织导管和乳小叶在结构上的退行性变及进行性结缔组织的生长，主要以乳房周围性疼痛为特征，或在情绪变化、劳累、天气变化时加重，每月月经前疼痛加剧，行经后疼痛减退或消失。其主要原因是由于内分泌失调。

(2) 建议少吃刺激性食物或进行药物治疗干预，必要时外科诊治。

【肝囊肿】：

(1) 肝囊肿，通俗说就是肝脏中的水泡。绝大多数的肝囊肿都是先天性的，即因先天发育的某些异常导致了肝囊肿形成。

(2) 肝囊肿病因大多数系肝内小胆管发育障碍所致，单发性肝囊肿的发生是由于异位胆管造成。肝囊肿生长缓慢，所以可能长期或终生无症状，其临床表现也随囊肿位置、大小、数目以及有无压迫邻近器官和有无并发症而异。

(3) 肝囊肿是一种较常见的肝脏良性疾病，一般没有什么症状，也不会影响肝功。5CM以下的肝囊肿一般不需要特殊治疗。当囊肿长大到一定程度，可能会压迫胃肠道而引起症状，如上腹不适饱胀；也有因囊肿继发细菌感染而有腹痛、发热的。

(4) 肝囊肿首次发现，建议作 MRI 或 CT 检查，除外肝内其它占位性病变。

(5) 过大的肝囊肿，对肝脏本身或周围的器官有压迫症状的，或有炎症的，往外科治疗。

(6) 已确诊为肝囊肿，动态观察，定期 B 超检查进行对照，监测囊肿大小。

(7) 解除顾虑和紧张情绪，保持良好心态，切忌大怒。

(8) 多食新鲜蔬菜和水果，保持大便通畅，防止便秘；保证营养，宜食清淡富含蛋白质的食物为主；限制饮酒。

(9) 不宜剧烈运动，防止过度用力，以免增加腹腔压力。

(10) 如有症状请及时就诊。

【骨质疏松】：

(1) 骨质疏松症是以骨组织显微结构受损，骨矿成分和骨基质等比例地不断减少，骨质变薄，骨小梁数量减少，骨脆性增加和骨折危险度升高的一种全身骨代谢障碍的疾病。

(2) 骨质疏松症是一个全球性的健康问题，世界卫生组织已将其确定为是继心血管疾病之后的第二大威胁人类健康的主要疾病，但目前还没有安全有效的根治方法。

(3) 骨质疏松症分为原发性、继发性两大类。原发性骨质疏松症又分为绝经后骨质疏松症（I 型）、老年性骨质疏松症（II 型）和特发性骨质疏松症（包括青少年型）三种。

(4) 绝经后骨质疏松症一般发生在妇女绝经后 5-10 年内，其发病因素主要是雌激素缺乏，骨吸收破坏有所增加，主要受影响的是松质骨，因此以椎体骨折和前臂骨折为多见。

(5) 老年性骨质疏松症一般指老年人 70 岁后发生的骨质疏松，其发病因素是随着年龄增加性激素减少外，还有肾功能生理性减退，皮质骨和松质骨两者都受影响，因此除了椎体和前臂骨折外，还容易有股骨上端部位的骨折。

(6) 特发性骨质疏松症主要在发生身体健康、青春发育前的青少年及儿童，发病年龄 2-16 岁，其病因尚不明确。

(7) 继发型骨质疏松症是由于某些疾病（如糖尿病、甲状旁腺功能亢进、类风湿性关节炎、胃肠大部切除术后、白血病等）、药物（如糖皮质激素、免疫抑制剂、抗癌药、甲状腺激素、抗惊厥药等）、营养和活动异常造成的。

(8) 检测骨质疏松症主要通过骨密度检测来确诊。临床上常用双能 X 线骨密度测量作为测量骨质流失的一种方法，其测量骨密度主要是在脊柱、髋关节等部位；跟骨的定量超声也可用于普通筛查，其方法费用低、便携且无电离辐射。

(9) 日常饮食增加钙的补充，多食富含钙质的食物（如海产品、牛奶、豆腐、豆浆等），多吃绿色蔬菜，忌食辛辣、过咸、过甜等刺激性食物。不吸烟、少饮酒、少喝浓咖啡、浓茶和碳酸饮料，适量摄入蛋白质。严重者可选用药物治疗（如钙尔奇 D、骨化三醇等）。经常晒太阳或补充维生素 D。

(10) 适当的运动锻炼有助于预防骨质疏松。中年时期运动可对机体产生多方面的益处，而老年时期运动不仅可减缓骨量的丢失，还可以改善机体的各项生理功能，提高生活质量。推荐走路、慢跑、跳舞、骑车、球类等运动，每次运动时间控制在 20-30 分钟，每周 3-5 次。

(11) 定期复查骨密度，每年做一次骨密度的检测。

【牙齿缺失】：

- (1) 牙齿缺失常见于龋齿、牙周炎等原因导致的拔除或意外事故所致缺失。中老年患者居多，影响牙齿健康美观。
- (2) 牙齿缺失可以导致牙列的完整性遭到破坏，若较长时间不修复，邻近的牙齿由于失去了依靠和约束，会变得倾斜，易造成咬颌功能的紊乱。长时间的缺失还会导致牙槽骨的萎缩、咀嚼功能减退、食物嵌塞等不良后果
- (3) 如果牙齿缺失，应该尽早去口腔医院诊治，最常见的修复方法有三种，即活动义齿、固定义齿、种植义齿。
- (4) 义齿修复完毕，应定期复查与医疗护理，勤漱口、勤刷牙、避免食用过硬的食物，如果种植牙选择钛种植体，还应注意对钛种植体的保护。

【牙结石】：

- (1) 牙结石又称牙石，是沉积在牙齿或修复体表面上已经钙化或正在钙化的菌斑或软垢。其开始时是软的，会因逐渐的钙化而变硬。它是由 75% 的磷酸钙，15-25% 的水、有机物、磷酸锰、矿酸钙及微量的钾、钠、铁所构成，并呈现出黄色、棕色或者黑色。
- (2) 牙结石通常存在于唾液腺开口处的牙齿表面（例如：下颚前牙的舌侧表面，上颚后牙的颊侧表面）和牙齿的颈部，以及口腔粘膜运动不到的牙齿表面等处。
- (3) 牙结石形成后，可伴随牙龈出血、牙龈萎缩、口臭等症状。
- (4) 牙结石是牙周病的重要病因，它会不断刺激牙周组织，并且压迫牙龈，影响血液循环，造成牙周组织的细菌感染，形成牙周囊袋，此后更易使食物残渣、牙菌斑、牙结石等的堆积，最终牙周支持组织全部破坏，导致牙齿松动，以至于不得不拔除牙齿。
- (5) 早晚刷牙、饭后漱口是防治牙结石形成的最重要措施。应采取正确的竖刷牙法和巴氏刷牙法，纠正横刷牙法。
- (6) 多吃富含维生素的粗纤维食物，如肉、蛋、各种蔬菜和水果，充分咀嚼以利于牙面清洁。少吃甜食及黏性很强的食物，不吃零食。
- (7) 建议每半年进行一次口腔健康检查，每年进行 2-3 次全口超声波洁牙术，使牙面、牙颈部经常处于洁净状态。

【外周动脉僵硬度增高】：

- (1) 动脉硬化是全身性粥样硬化在肢体局部表现，是全身性动脉内膜及其中膜呈退行性、增生性改变，使血管壁变硬缩小，失去弹性，从而继发血栓形成致使远端血流量进行性减少或中断。
- (2) 要均衡饮食，要防止其他疾病引起的动脉粥样硬化，如糖尿病、肥胖、高血压。少吃含油脂和胆固醇多的食品，减少盐的摄入，多吃富含高密度脂蛋白的鱼类、海鲜。戒烟限酒，控制体重，保持良好的心态。通过适量的运动，可以明显改善动脉粥样硬化。必要时内科咨询及诊治。

汇总医生： 丁昊炜

主检日期： 2024-05-22

主检医生：

分科结果

身高、体重、血压

项目名称	检查结果	项目名称	检查结果
身高	163cm	体重	56kg
血压	115/67mmHg		

*小结:

未见异常

操作员：杨柳庆

检查日期:2024-05-20

检查医生：名燕凌

内科

项目名称	检查结果	项目名称	检查结果
心率	102 次/min	心律	心动过速
心脏杂音	无	心界	正常
肺部	正常	呼吸音	呼吸音清
啰音	未闻及	叩诊	叩诊呈清音
腹部触诊	腹部平软	发育	正常
肝胆	肋下未触及	脾脏	肋下未触及
双肾	无叩击痛	肠鸣音	正常
营养	良好	神经系统	正常
生理反射	生理反射存在	病理反射	病理反射未引出
颅神经	正常	运动功能	正常
深浅感觉	正常	其它	无异常发现
既往史	无		

*小结:

(1) 心动过速

操作员：杨淑兰

检查日期:2024-05-20

检查医生：杨淑兰

外科（含皮肤科）

项目名称	检查结果	项目名称	检查结果
皮肤	正常	甲状腺	甲状腺 I°肿大
浅表淋巴结	无肿大	肛门	正常
泌尿外生殖器	正常	四肢关节	未见异常
腹股沟	未见异常	足背动脉	正常
紫绀	无	色素沉着	无
脱毛	无	脱色	无
皮疹	无	浮肿	无
皮下结节	无	头颅	正常
颈部	正常	乳腺	正常
脊柱	正常	直肠	未检
皮肤黄疸	无	既往史	无
其他	无		

*小结:

(1) 甲状腺：甲状腺 I°肿大

操作员：魏利平

检查日期:2024-05-20

检查医生：魏利平

眼科

项目名称	检查结果	项目名称	检查结果
视力(左)	镜 0.8	视力(右)	镜 0.4
辨色力	正常	眼睑	正常
结膜	正常	泪器	正常
角膜	正常	虹膜	正常
瞳孔	正常	晶状体	正常
玻璃体	正常	眼底	未见异常

*小结:

(1) 镜 0.4

操作员：田野青 检查日期：2024-05-20 检查医生：田野青

耳鼻喉科

项目名称	检查结果	项目名称	检查结果
听力(左)	正常	听力(右)	正常
外耳道	正常	鼓膜	正常
鼻窦	正常	鼻中隔	正常
鼻腔	正常	扁桃体	无肿大
嗅觉	正常	咽喉	正常

***小结：**

未见异常

操作员：王存宝 检查日期：2024-05-20 检查医生：王存宝

口腔科

项目名称	检查结果	项目名称	检查结果
唇颊	正常	齿	左上第一磨牙&牙齿缺失
齿龈	正常	牙周	牙结石 I 度
舌腭	正常	腮腺	正常
颌下腺	正常	颞下颌关节	正常

***小结：**

(1) 左上第一磨牙 牙齿缺失

(2) 牙周：牙结石

操作员：麻剑 检查日期：2024-05-20 检查医生：麻剑

检验报告

血流变

项目名称	检查结果	单位	参考值	提示
全血粘度高切 200/s	4.51	mpas	3.36--4.32	↑
全血粘度中切 100/s	4.81	mpas	3.43--4.59	↑
全血粘度中切 50/s	5.25	mpas	3.85--5.45	
全血还原粘度高切	6.63	mpas	3.69--8.74	
全血还原粘度低切	38.11	mpas	26.87--47.57	
血浆粘度	1.53	mpas	1.26--1.70	
血沉(ESR)	35.20	mm/h	0--20	↑
红细胞压积	0.45	L/L	0.35--0.45	
红细胞聚集指数	4.14		3.19--5.33	
红细胞变形指数	0.78		0.53--1.11	
红细胞刚性指数	4.33		2.17--6.94	
血沉方程 K 值	141.65	mm/h	0--80.48	↑
全血粘度 1/s	18.68	mpas	13.79--17.91	↑
全血高切相对指数	2.95		1.9--3.4	
全血低切相对指数	12.21		8.1--14.2	

*小结:

全血粘度高切 200/s 偏高(4.51 mPa.S) 全血粘度中切 100/s 偏高(4.81 mPa.S) 血沉(ESR)偏高(35.20 mm/h) 血沉方程 K 值偏高(141.65 mm/h) 全血粘度 1/s 偏高(18.68 mPa.S)

操作员：黄璐瑶 检查日期:2024-05-20 检查医生:陈建国

尿常规

项目名称	检查结果	单位	参考值	提示
胆红素(BIL)	-		阴性	
隐血(ERY)	-		阴性	
小圆上皮细胞(SRC)	0	个/ul	0--0	

维生素 C	1+		阴性	
异常红细胞	3	个/ul	0--3	
红细胞（正常）	3	个/ul	0--6	
鳞状上皮细胞	0	个/ul	0--0	
粘液丝	1	个/ul	0--0	↑
尿葡萄糖(GLU)	-		阴性	
酮体(KET)	-		阴性	
比重(SG)	1.015		1.003--1.030	
酸碱度(PH)	6.5		4.5--8.0	
尿蛋白质(PRO)	-		阴性	
尿胆原(URO)	-		阴性	
亚硝酸盐(NIT)	-		阴性	
尿白细胞(LEU)	-		阴性	

***小结:**

维生素 C1+ 粘液丝偏高(1 /HP)

操作员：赵伟 检查日期:2024-05-20 检查医生:陈建国

血常规（五分类）

项目名称	检查结果	单位	参考值	提示
白细胞(WBC)	5.35	10 ⁹ /L	3.5--9.5	
淋巴细胞绝对值(LY#)	1.92	10 ⁹ /L	1.1--3.2	
淋巴细胞百分比(LY%)	35.9	%	20--50	
中性粒细胞绝对值(GR#)	3.09	10 ⁹ /L	1.8--6.3	
中性粒细胞百分比(GR%)	57.7	%	40--75	
嗜碱性粒细胞绝对值(BA#)	0.02	10 ⁹ /L	0--0.06	
嗜碱性粒细胞百分比(BA%)	0.4	%	0--1.0	
嗜酸性粒细胞绝对值(EO#)	0.10	10 ⁹ /L	0.02--0.52	

嗜酸性粒细胞百分比 (EO%)	1.9	%	0.4--8.0
血小板(PLT)	242	10 ⁹ /L	125--350
血小板分布宽度(PDW)	16.4	%	15--17
平均血小板体积(MPV)	9.3	fl	6.0--14.0
血小板压积(PCT)	0.224	%	0.11--0.28
红细胞(RBC)	4.17	10 ¹² /L	3.8--5.1
血红蛋白	123	g/L	115--150
红细胞压积(HCT)	36.9	%	35--45
红细胞平均体积(MCV)	88.4	fl	82--100
平均血红蛋白含量(MCH)	29.5	pg	27--34
平均血红蛋白浓度(MCHC)	333	g/L	316--354
单核细胞绝对值(MO#)	0.22	10 ⁹ /L	0.1--0.60
单核细胞百分比(MO%)	4.1	%	3--10
红细胞分布宽度标准差 (RDW-SD)	41.7	fl	35--56
红细胞分布宽度变异系数 (RDW-CV)	12.6	%	10.6--16.6
大血小板比率	21.4	%	11--45
大血小板数目	52	10 ⁹ /L	30--90
未成熟粒细胞数目	0.00	10 ⁹ /L	0--999
未成熟粒细胞百分比	0.1	%	0--100
有核红细胞数目	0.000	10 ⁹ /L	0--9999
有核红细胞百分比	0.00	/100WBC	0--9999

***小结:**

未见异常

操作员：王文静 检查日期:2024-05-20 检查医生:陈建国

肾功三项

项目名称	检查结果	单位	参考值	提示
肌酐(CREA)	48.00	umol/L	41--73	
尿酸(UA)	263.00	umol/L	140--340	
尿素测定 (Urea)	5.40	mmol/L	2.6--7.5	

***小结:**

未见异常

操作员：梁可欣 检查日期:2024-05-20 检查医生:陈建国

空腹血糖

项目名称	检查结果	单位	参考值	提示
葡萄糖(GLU)	6.21	mmol/L	3.89--6.1	↑

***小结:**

葡萄糖(GLU)偏高(6.21 mmol/L)

操作员：梁可欣 检查日期:2024-05-20 检查医生:陈建国

尿沉渣

项目名称	检查结果	单位	参考值	提示
白细胞尿	0	个/ul	0--13	
上皮细胞(EC)	0	/HP	0--28	
管型(CAST)	0	个/ul	0--1	
霉菌 (尿)	0	/HP	0--0	
结晶	0	/HP	0--10	
透明度(CLA)	清亮			
胆红素(BIL)	-		阴性	
颜色(Colour)	淡黄色			
红细胞(尿)(RBC)	6	个/ul	0--6	

***小结:**

未见异常

乙肝五项

项目名称	检查结果	单位	参考值	提示
乙肝表面抗原	阴性 (-)		阴性 (-)	
乙型肝炎病毒表面抗体	阴性 (-)		阴性 (-)	
乙型肝炎病毒 e 抗体	阴性 (-)		阴性 (-)	
乙型肝炎病毒核心抗体	阴性 (-)		阴性 (-)	
乙型肝炎病毒 e 抗原	阴性 (-)		阴性 (-)	

***小结:**

未见异常

血脂四项

项目名称	检查结果	单位	参考值	提示
动脉硬化指数	2.48		1.31--3.19	
总胆固醇(CHOL)	6.35	mmol/L	2.59--5.2	↑
甘油三脂(TG)	4.60	mmol/L	0.7--1.7	↑
低密度脂蛋白(LDL)	3.40	mmol/L	0--4.13	
高密度脂蛋白(HDL)	1.37	mmol/L	0.77--1.55	

***小结:**

总胆固醇(CHOL)偏高(6.35 mmol/L) 甘油三脂(TG)偏高(4.60 mmol/L)

肝功能两项

项目名称	检查结果	单位	参考值	提示
丙氨酸氨基转移酶(ALT)	42.00	U/L	7--40	↑
门冬氨酸氨基转移酶(AST)	33.00	U/L	13--35	

***小结：**

丙氨酸氨基转移酶(ALT)偏高(42.00 U/L)

操作员：梁可欣 检查日期:2024-05-20 检查医生:陈建国

肿瘤标志物 2 项

项目名称	检查结果	单位	参考值	提示
癌胚抗原(CEA)	1.0	ng/ml	0--5	
甲胎蛋白(AFP)	1.7	ng/ml	0--7	

***小结：**

未见异常

操作员：梁可欣 检查日期:2024-05-20 检查医生:陈建国

大同瑞慈康复医院 12导联心电图报告

张可轩 女 39岁 体检号:259918

病床号:

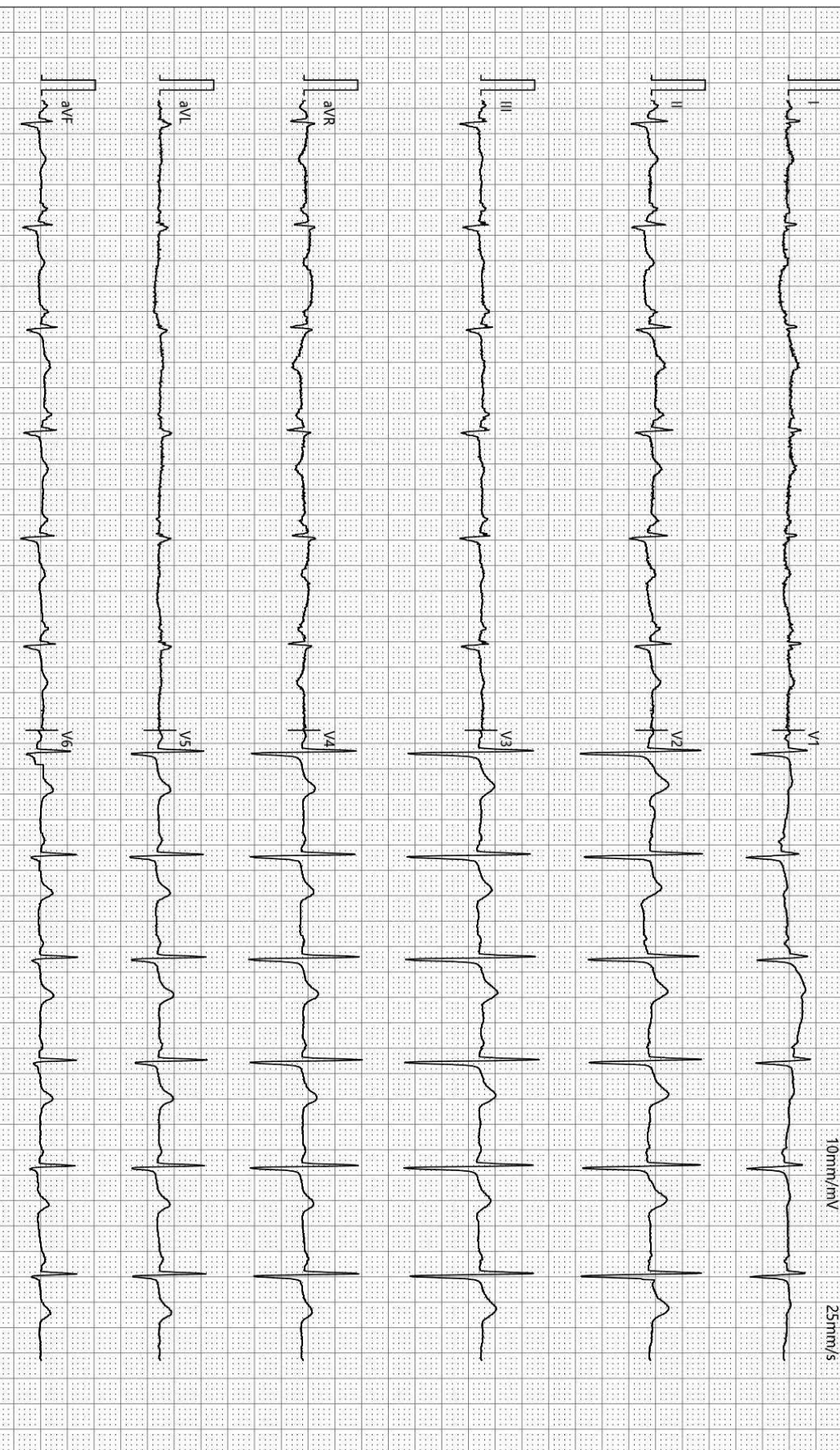
诊断结果:

- 1.窦性心律
- 2.正常心电图

诊断医生:

张可轩 陶志娟

HR	: 72bpm	[60 ~ 100bpm]
P	: 109ms	[0 ~ 110ms]
PR	: 151ms	[120 ~ 200ms]
QRS	: 87ms	[60 ~ 100ms]
QT/QTc	: 400/440ms	[320 ~ 440/0 ~ 460ms]
P/QRS/T	: 68/-21/52deg.	[0 ~ 75/-30 ~ 90/0 ~ 75deg]
RV5/SV1	: 0.872/0.679mV	[0.0 ~ 2.5/0.0 ~ 2.0mV]



检查时间:2024-05-20 09:47:15

诊断时间:2024-05-20 09:55:25

SEMIP V1 90

仅供临床参考

大同瑞慈健康体检

骨密度检测报告

患者信息

患者ID: 1912180811
姓名: 张可轩
出生年月日: 1984-11-22

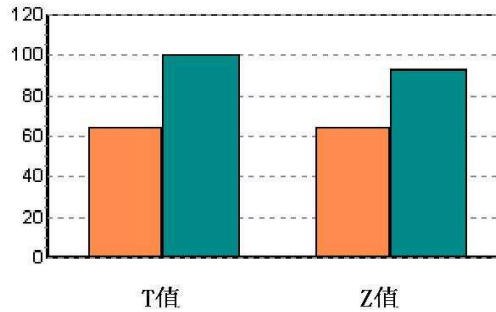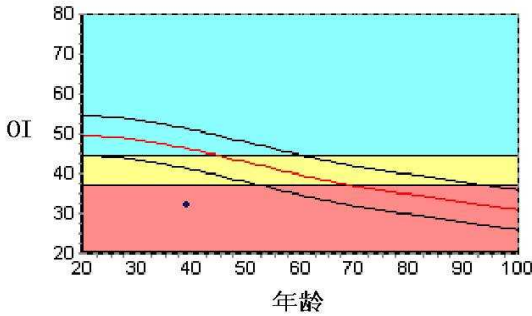
年龄: 39
性别: 女
测定部位(右/左): 右

测定结果

测定日期: 2024-5-20

测试编号: 1/1

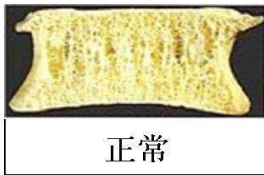
受测者 平均值



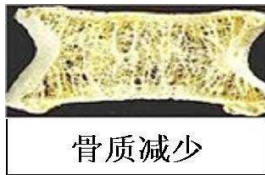数据库: Asia
OI: 32.0
SOS: 1344.2 m/s, BUA: 6.8
T值: -3.54
Z值: -2.86

成人比: 64.4 %
同龄比: 69.0 %
OPR: N/A %

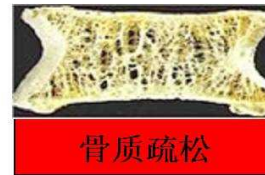
结果分析



正常



骨质减少



骨质疏松

注解

以上结论仅供参考

科室:

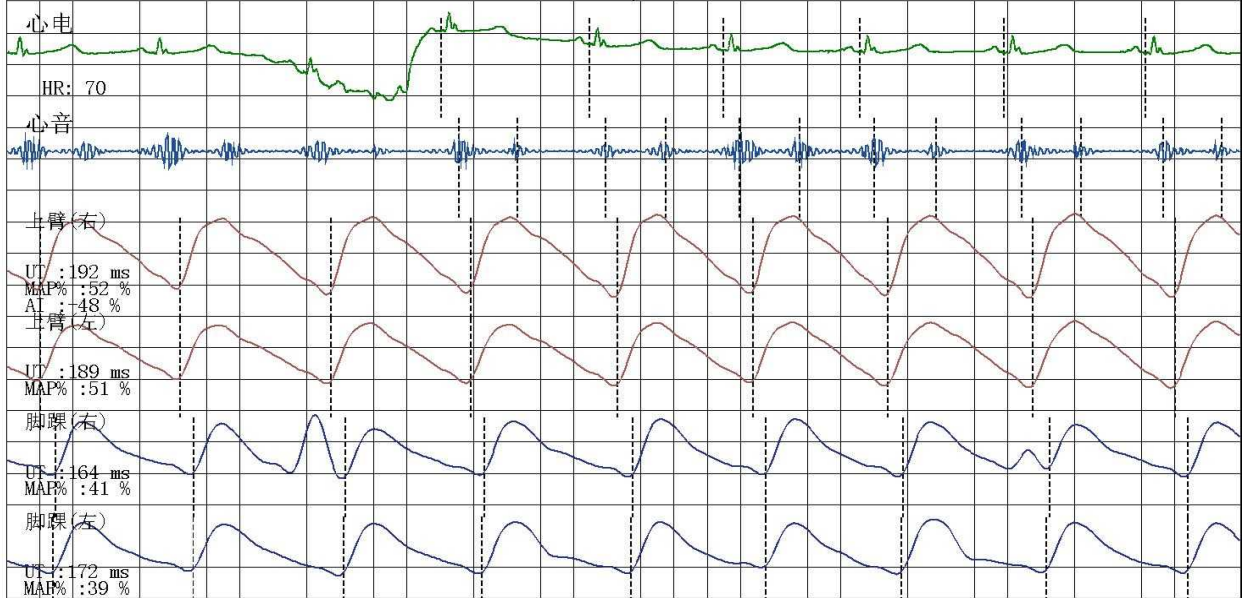
医生签名:

医院地址 大同瑞慈健康体检
地址 大同市平城区魏都大道79号

联系电话 0352-2824444
操作者 名燕凌

大同瑞慈健康体检 动脉阻塞与僵硬度检测报告单

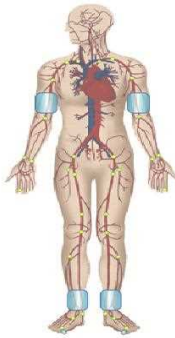
病历号: 1912180811 检查号: 501
姓名: 张可轩 性别: 女 年龄: 39 岁
身高: 163.0 cm 体重: 56.0 kg BMI: 21.1



四肢动脉血压值 (mmHg)

上臂(右)

SBP: 118
MBP: 89
DBP: 66
PP: 52



上臂(左)

SBP: 122
MBP: 93
DBP: 71
PP: 51

脚踝(右)

SBP: 145
MBP: 96
DBP: 63
PP: 82

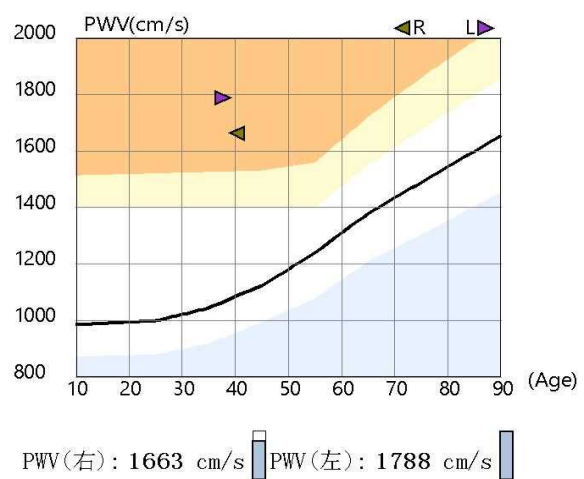
脚踝(左)

SBP: 141
MBP: 95
DBP: 61
PP: 80

动脉阻塞值

ABI (R): 1.19 ABI (L): 1.16
BAI (R): 0.81 BAI (L): 0.84

动脉硬化分析 (PWV) 图



检查所见

双侧上肢血压正常; 双侧上肢血压无明显差异; 双侧上肢动脉压正常; 双侧下肢血压无明显差异; 双侧下肢动脉压增大; 双侧下肢静态ABI在正常范围; 左侧baPWV增快; 右侧baPWV增快; 四肢动脉脉搏波形未见异常。

诊断所见

双侧下肢静态ABI未见异常; 双侧外周动脉僵硬度增高。

操作者: 邢秀彬

医师签名: 李桂珍

检查日期: 2024-05-20

高血压判断依据《中国高血压防治指南》(第三版)
ABI判断依据《2011版美国心脏协会/美国心脏病学学会周围动脉疾病指南》
电话:

地址: 大同市平城区魏都大道79号

双源 CT 诊断图文报告

流水号: 1912180811

影像号: CT20240520044

姓名: 张可轩

年龄: 39 岁

性别: 女

检查设备: 西门子量子双源 CT

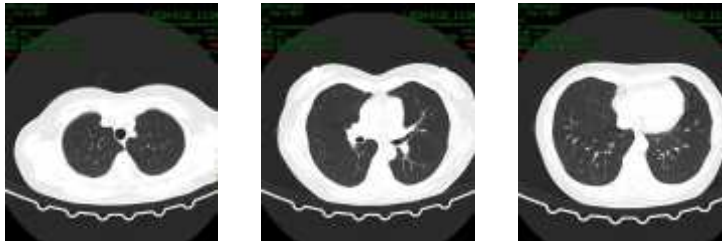体检号: 259918

申请医院: 本院

体检科室: 体检科

检查部位: CT 检查

经典图像:



影像所见:

胸廓对称, 骨性肋骨完整, 胸壁软组织结构良好, 两肺支气管血管纹理走行分布良好, 支气管束结构清晰, 双肺通气良好。肺门结构未见异常。纵隔无偏移, 段以上支气管通畅。心影及大血管形态结构正常, 冠状动脉走行区钙化, 纵隔内未见肿大淋巴结。胸膜未见异常。

影像诊断:

胸部未见明显异常

冠状动脉硬化性改变, 进一步检查

报告医师: 剧艳军

检查日期: 2024-05-21

审核医师: 剧艳军

报告日期: 2024-05-21

超声诊断图文报告

流水号: 1912180811

影像号: 1573394

姓名: 张可轩

年龄: 39 岁

性别: 女

检查设备: Vivid E95

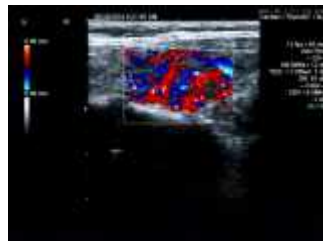
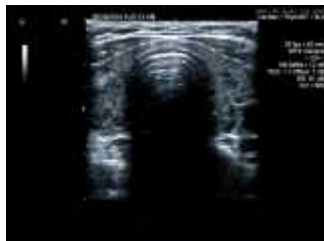体检号: 259918

申请医院: 本院

体检科室: 体检科

检查部位: 甲状腺彩超

经典图像:



影像所见:

甲状腺双侧叶形态正常, 包膜完整, 实质回声不均匀, 呈“网格”状改变, CDFI: 血流信号增多。双侧颈部未见明显肿大淋巴结。

影像诊断:

甲状腺弥漫性病变 建议甲功

报告医师: 李菊蓉

检查日期: 2024-05-20

审核医师: 李菊蓉

报告日期: 2024-05-20

超声诊断图文报告

流水号: 1912180811

影像号: 1573396

姓名: 张可轩

年龄: 39 岁

性别: 女

检查设备: Vivid E95

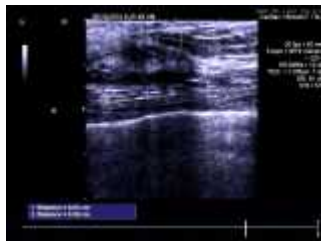
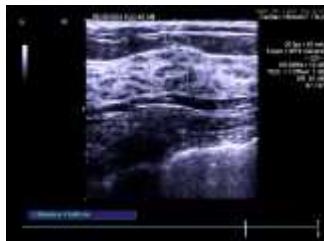
体检号: 259918

申请医院: 本院

体检科室: 体检科

检查部位: 乳腺彩超

经典图像:



影像所见:

双侧乳腺腺体层次清晰, 右乳腺体厚 1.0cm, 左乳腺体厚 1.0cm, 乳导管未见扩张, 右乳 5 点位乳头旁腺体内探及囊性结节, 大小约 0.8*0.4cm, CDFI: 未见异常血流信号。

双侧腋下未见明显肿大淋巴结。

影像诊断:

右乳囊性结节 BI-RADS 2 级

报告医师: 李菊蓉

检查日期: 2024-05-20

审核医师: 李菊蓉

报告日期: 2024-05-20

超声诊断图文报告

流水号: 1912180811

影像号: 1573398

姓名: 张可轩

年龄: 39 岁

性别: 女

检查设备: Vivid E95

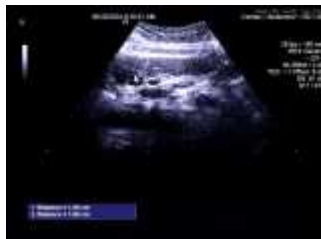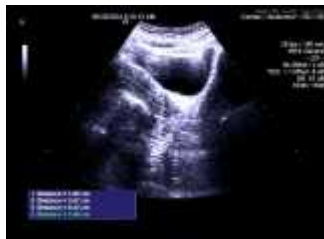体检号: 259918

申请医院: 本院

体检科室: 体检科

检查部位: 全腹彩超

经典图像:



影像所见:

肝脏大小形态正常, 包膜光滑完整, 于第一肝门旁探及囊性结构, 大小约 1.5*1.1cm, 边界清, 内透声好, 后方回声增强, 余实质回声均匀, 肝内管道系统走行清晰, 门静脉及肝内胆管不扩张。

胆囊大小形态正常, 壁不厚、光滑, 囊内透声好, 肝外胆管不扩张。

胰腺大小形态正常, 实质回声均匀, 主胰管不扩张。

脾脏大小形态正常, 实质回声均匀, 脾门静脉不宽。

双肾大小形态正常, 皮髓质分界清晰, 集合系统未见分离, 双侧输尿管未见扩张。

膀胱充盈佳, 未见明显异常。

绝经后子宫, 大小约 3.5*2.4*3.3cm, 肌壁回声均匀, 内膜呈细线状, 宫颈厚约 2.0cm, 双侧附件区未见异常。

影像诊断:

肝囊肿

报告医师: 李菊蓉

检查日期: 2024-05-20

审核医师: 李菊蓉

报告日期: 2024-05-20