



1912160578

# 大同瑞慈健康体检

## 报 告 册

体检编号	259478	工号	20
姓名	冯剑英		
性别	女	年龄	52岁
单位	大同市财政评审中心		
部门	大同市财政评审中心		
联系电话	13834259948		
体检日期	2023-11-02		

尊敬的冯剑英女士您好！

首先,瑞慈健康体检全体员工欢迎您的光临,并对您的信任表示衷心的感谢！

您于 2023-11-02 (体检编号: 259478) 完成健康检查,本机构的各科医生已根据您的体检项目及结果,汇总成此份健康体检报告,并经总检医生审核。据此提出对您健康状况的综合分析及建议。

瑞慈健康体检倡导“大健康、大康复”,提出“健康是第一财富 (Rich)”的人文理念。希望您仔细阅读并妥善地保管此份健康体检报告,并认真关注报告中的提示与建议,若您对报告内容有任何疑问,可直接与瑞慈健康体检客服部联系,进一步咨询。

健康体检咨询电话: **0352-2824444**

客户服务咨询电话: **0352-2830597**

**400-6112995**

瑞慈健康体检报告由下列内容组成:

第一部分:主检报告

第二部分:分科分项结果

第三部分:检验报告

第四部分:附表

## 主检报告

### 检查综述

- 1、【生殖道微生态】 上皮细胞(白带)++/HP
- 2、【生化全项 2】 总胆固醇(CHOL)偏高(6.10 mmol/L) 低密度脂蛋白(LDL)偏高(4.15 mmol/L)
- 3、【尿常规】 鳞状上皮细胞偏高(3 /HP)
- 4、【妇科内诊】 (1) 阴道壁膨出
- 5、【颈部血管彩超】 右锁骨下动脉起始处(软斑)形成

### 医生建议

#### 【上皮细胞(白带)++/HP】：

(1)在生理情况下，阴道内的细胞新陈代谢会正常脱落，在取标本的时候会取到有脱落的上皮细胞，镜检时就会发现阳性，这属于正常的现象。如果同时阴道分泌物检查发现有病原菌感染的情况，建议往妇科进一步诊断治疗。

#### 【总胆固醇(CHOL)偏高】：

- (1)总胆固醇是脂质的主要成分之一，其数量受年龄、家族、性别、饮食、遗传等多种因素影响。总胆固醇对人体生长发育以及新陈代谢有重要的作用，正常值是 2.59-5.20mmol/L。
- (2)总胆固醇升高后，会增加类脂物质的堆积，会产生更多的血管斑块，进而增加心脑血管疾病的风险。大于 5.21-5.69mmol/L 是胆固醇的临界偏高，即使是一个完全健康的人，只要总胆固醇 $>7.2\text{mmol/L}$  或低密度脂蛋白 $>4.9\text{mmol/L}$ ，未来发生心脑血管的风险就明显增高，应该马上治疗。
- (3)总胆固醇升高根据病因可分为两大类：一是原发性，是由于遗传因素缺陷所致，另一种是继发性，可引起其升高的疾病主要有糖尿病、高血压、甲减、肝肾疾病等。
- (4)降低总胆固醇的治疗中，原发性偏高应积极应用降脂药，曾经选择他汀类药物，胆固醇任不能达标的，可联合用药（如依折麦布等）。
- (5)如果总胆固醇偏高，且患者有糖尿病、高血压、甲减、肝肾疾病或者已经发生心脑血管疾病的人更应积极用药，控制降低疾病风险。
- (6)戒烟，增强运动，采用低脂、低糖饮食，少食富含脂肪、胆固醇及饱和脂肪酸的食物，多进食蔬菜、水果、豆制品、粗粮、鱼和高纤维食品。
- (7)必要时在医师指导下使用降脂药物治疗，并前往内分泌科复诊。

#### 【低密度脂蛋白(LDL)偏高】：

- (1)在血脂检查中，我们最该关注的是低密度脂蛋白，这是因为这些指标与心脑血管疾病的关系最为密切，正常值为 0-4.13mmol/L。
- (2)低密度脂蛋白有三个标准：普通人应 $\leq 3.4\text{mmol/L}$ ，没有任何高危因素的人，其低密度脂蛋白最好控制在 3.4mmol/L 以下。
- (3)高危人群应 $\leq 2.6\text{mmol/L}$ ，有高血压、糖尿病、家族史、肥胖，或低度脂蛋白 $\geq 4.9\text{mmol/L}$ ，这些人的低密度脂蛋白最好降低至 2.6mmol/L 以下。
- (4)极高危人群应 $\leq 1.8\text{mmol/L}$ ，有冠心病、心肌梗塞、心绞痛、脑梗死、冠状动脉植入支架术后、心脏搭桥术后、严重的颈动脉斑块等缺血性心脑血管疾病的人，这些人低密度脂蛋白最好控制到 1.8mmol/L 以下。
- (5)建议低脂、低糖饮食，戒烟酒，多食蔬菜。定期复查血脂，明显增高者，在医师指导下使用降脂药物治疗，在积极治疗原发疾病的基础上降低低密度脂蛋白。

**【鳞状上皮细胞偏高】：**

(1)在生理情况下，机体正常的新陈代谢都会引起鳞状上皮细胞的脱离，这是一种正常的机体现象。如果长时间出现鳞状上皮细胞偏高的现象时，则有可能是尿路感染、泌尿系统结石等因素导致，应及时往泌尿外科进一步诊断治疗。

**【阴道壁膨出】：**

(1)阴道膨出指阴道前壁或后壁由正常位置滑至阴道下段或者阴道口外。阴道膨出是女性的盆底支持组织发生退化或损伤等，如年纪较大者，导致雌激素功能下降，及怀孕生产或外伤导致盆底支持组织功能的弱化，多见于 50 岁后围绝经期的女性，建议妇科诊治。

**【右锁骨下动脉起始处（软斑）形成】：**

(1)建议心血管内科诊断治疗。

汇总医生： 樊兴国

主检日期： 2023-11-04

主检医生：

## 分科结果

## 身高、体重、血压

项目名称	检查结果	项目名称	检查结果
身高	157cm	体重	60kg
血压	135/82mmHg		

**\*小结：**

未见异常

操作员：张文静

检查日期：2023-11-02

检查医生：名燕凌

## 妇科内诊

项目名称	检查结果	项目名称	检查结果
外阴	正常	尿道口	正常
阴道	前壁膨出(Ⅰ度)	子宫	正常
附件	正常	宫颈	光滑
后穹窿	正常		

**\*小结：**

(1) 阴道壁膨出

操作员：许艳华

检查日期：2023-11-03

检查医生：许艳华

## 检验报告

## 尿常规

项目名称	检查结果	单位	参考值	提示
胆红素(BIL)	-		阴性	
隐血(ERY)	-		阴性	
小圆上皮细胞(SRC)	0	个/ul	0--0	
维生素 C	-		阴性	
异常红细胞	0	个/ul	0--3	
红细胞（正常）	1	个/ul	0--6	
鳞状上皮细胞	3	个/ul	0--0	↑
粘液丝	0	个/ul	0--0	
尿葡萄糖(GLU)	-		阴性	
酮体(KET)	-		阴性	
比重(SG)	1.015		1.003--1.030	
酸碱度(PH)	6.5		4.5--8.0	
尿蛋白质(PRO)	-		阴性	
尿胆原(URO)	-		阴性	
亚硝酸盐(NIT)	-		阴性	
尿白细胞(LEU)	-		阴性	

## \*小结:

鳞状上皮细胞偏高(3 /HP)

操作员：李丹 检查日期:2023-11-02

检查医生:陈建国

## 血常规（五分类）

项目名称	检查结果	单位	参考值	提示
白细胞(WBC)	5.72	10 <sup>9</sup> /L	3.5--9.5	
淋巴细胞绝对值(LY#)	2.38	10 <sup>9</sup> /L	1.1--3.2	

淋巴细胞百分比(LY%)	41.7	%	20--50
中性粒细胞绝对值(GR#)	2.99	10 <sup>9</sup> /L	1.8--6.3
中性粒细胞百分比(GR%)	52.3	%	40--75
嗜碱性粒细胞绝对值(BA#)	0.03	10 <sup>9</sup> /L	0--0.06
嗜碱性粒细胞百分比(BA%)	0.4	%	0--1.0
嗜酸性粒细胞绝对值(EO#)	0.12	10 <sup>9</sup> /L	0.02--0.52
嗜酸性粒细胞百分比(EO%)	2.2	%	0.4--8.0
血小板(PLT)	244	10 <sup>9</sup> /L	125--350
血小板分布宽度(PDW)	15.8	%	15--17
平均血小板体积(MPV)	9.4	fl	6.0--14.0
血小板压积(PCT)	0.230	%	0.11--0.28
红细胞(RBC)	4.56	10 <sup>12</sup> /L	3.8--5.1
血红蛋白	141	g/L	115--150
红细胞压积(HCT)	41.6	%	35--45
红细胞平均体积(MCV)	91.4	fl	82--100
平均血红蛋白含量(MCH)	30.9	pg	27--34
平均血红蛋白浓度(MCHC)	338	g/L	316--354
单核细胞绝对值(MO#)	0.20	10 <sup>9</sup> /L	0.1--0.60
单核细胞百分比(MO%)	3.4	%	3--10
红细胞分布宽度标准差(RDW-SD)	41.5	fl	35--56
红细胞分布宽度变异系数(RDW-CV)	11.9	%	10.6--16.6
大血小板比率	20.3	%	11--45
大血小板数目	50	10 <sup>9</sup> /L	30--90
未成熟粒细胞数目	0.00	10 <sup>9</sup> /L	0--999
未成熟粒细胞百分比	0.1	%	0--100
有核红细胞数目	0.000	10 <sup>9</sup> /L	0--9999

有核红细胞百分比	0.00	/100WBC	0--9999	
----------	------	---------	---------	--

**\*小结:**

未见异常

操作员：贺琰 检查日期:2023-11-02 检查医生:陈建国

**生殖道微生态**

项目名称	检查结果	单位	参考值	提示
线索细胞	-			
清洁度	II			
上皮细胞(白带)	++			
滴虫	-			
G-球菌	-			
霉菌	-			
G-杆菌	-			
G+杆菌	-			
G+球菌	-			

**\*小结:**

上皮细胞(白带)++/HP

操作员：黄璐瑶 检查日期:2023-11-03 检查医生:陈建国

**尿沉渣**

项目名称	检查结果	单位	参考值	提示
白细胞尿	1	个/ul	0--13	
上皮细胞(EC)	3	/HP	0--28	
管型(CAST)	0	个/ul	0--1	
霉菌(尿)	0	/HP	0--0	
结晶	0	/HP	0--10	
透明度(CLA)	清亮			

胆红素(BIL)	-		阴性	
颜色(Colour)	淡黄色			
红细胞(尿)(RBC)	1	个/ul	0--6	

**\*小结:**

未见异常

操作员：李丹 检查日期:2023-11-02 检查医生:陈建国

**生化全项 2**

项目名称	检查结果	单位	参考值	提示
碳酸氢根(HCO3)	24.7	mmol/L	22--29	
总蛋白(T PROT)	69.5	g/L	65--85	
白蛋白(ALB)	44.60	g/L	40--55	
球蛋白(GLB)	24.90	g/L	15--35	
白蛋白/球蛋白(ALB/GLB)	1.79		1.0--2.5	
γ-谷氨酰转肽酶(GGT)	45.0	U/L	7--45	
碱性磷酸酶(ALP)	56.0	U/L	50--135	
肌酐(CREA)	55.00	umol/L	41--73	
尿酸(UA)	339.00	umol/L	140--340	
钾(K)	4.09	mmol/L	3.5--5.5	
钠(Na)	140.7	mmol/L	136--145	
氯(Cl)	102.9	mmol/L	96--108	
钙(Ca)	2.40	mmol/L	2.11--2.52	
乳酸脱氢酶(LDH)	142.00	U/L	120--250	
淀粉酶(AMY)	41.00	IU/L	35--135	
葡萄糖(GLU)	5.04	mmol/L	3.89--6.1	
总胆红素(TBIL)	20.00	umol/L	0--21	
直接胆红素(DBIL)	3.7	umol/L	0--8.0	
间接胆红素(IBIL)	16.30	umol/L	0--17.39	

丙氨酸氨基转移酶(ALT)	15.00	U/L	7--40	
门冬氨酸氨基转移酶(AST)	17.00	U/L	13--35	
尿素测定 (Urea)	4.30	mmol/L	2.6--7.5	
肌酸激酶(CK)	77.00	U/L	40--200	
α-羟丁酸脱氢酶	125.00	U/L	72--182	
同型半胱氨酸	8.01	umol/L	0--15	
C 反应蛋白	0.20	mg/dl	0--3	
酮体	0.04	mmol/L	0.00--0.28	
D-二聚体	0.28	ug/ml	0--1.35	
动脉硬化指数	2.77		1.31--3.19	
谷草比谷丙	1.13		0.4--2.5	
高敏肌钙蛋白 (Tnl)	2.57	pg/ml	0--46.47	
总胆固醇(CHOL)	6.10	mmol/L	2.59--5.2	↑
甘油三脂(TG)	1.52	mmol/L	0.7--1.7	
低密度脂蛋白(LDL)	4.15	mmol/L	0--4.13	↑
高密度脂蛋白(HDL)	1.50	mmol/L	0.77--1.55	

**\*小结:**

总胆固醇(CHOL)偏高(6.10 mmol/L) 低密度脂蛋白(LDL)偏高(4.15 mmol/L)

操作员：李丹 检查日期:2023-11-02 检查医生:陈建国

**乳腺肿瘤标志物五项**

项目名称	检查结果	单位	参考值	提示
糖类抗原 125 测定 (CA125)	13.5	U/ml	0--38	
糖类抗原 153 测定 (CA153)	7.9	U/ml	0--19	
恶性肿瘤特异性生长因子	48.02	U/ml	0--64	
癌胚抗原(CEA)	0.51	ng/ml	0--5	
甲胎蛋白(AFP)	2.5	ng/ml	0--7	

**\*小结：**

未见异常

操作员：李丹 检查日期:2023-11-03 检查医生:陈建国

---

# 大同现代医学检验实验室

## 液基薄层细胞学图文报告

ID: 2023090846

病理号: 087123

姓名: 冯剑英

性别: 女

年龄: 52岁

送检科室: 体检科

电话号码: 13834259948

床号:

病历号:

体检号: 1912160578

送检医院: 大同瑞慈康复体检 送检日期: 2023-11-02

末次月经:

送检医生:

采样日期:

报告日期: 2023-11-02

标本满意度: 满意

细胞量: >40%

红细胞:

经期样本:

颈管细胞:

化生细胞:

鳞状细胞:

宫颈柱状细胞:

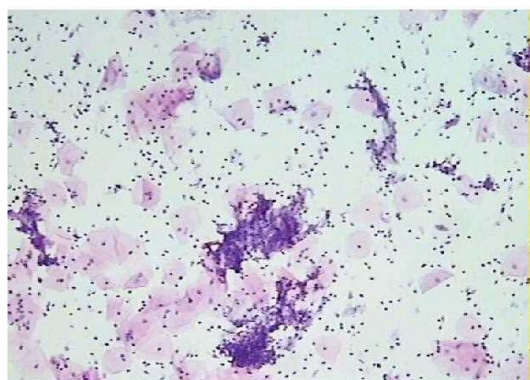
未见上皮内病变/恶性细胞:

正常范围内:

良性反应性改变:

- 炎症:
- 放疗:
- 妊娠:
- 萎缩性:
- 宫内避孕器:
- 其他:

- 轻度:
- 中度:
- 重度:



病原体: 滴虫感染:  念珠菌感染:  细菌感染:

提示 HPV 感染:  疱疹病毒感染:

鳞状上皮细胞分析:

- 非典型鳞状细胞:
- 倾向上皮内瘤变:
  - 倾向良性反应性改变:
  - 不能明确意义(ASC-US):
  - 不排除高度病变(ASC-H):

上皮内低度病变:  鳞癌:

上皮内高度病变:

- CIN2:
- CIN3:

腺上皮细胞分析:

非典型腺细胞:

- 宫内膜:
- 来源不明:

非典型腺细胞(宫颈管):

- 倾向原位腺癌:
- 不能明确意义:
- 倾向良性反应性改变:

腺癌:

- 宫颈管:
- 宫内膜:
- 其它:

炎细胞:

- 轻度:
- 中度:
- 重度:

可疑腺癌:

诊断意见: 未见上皮内病变或恶性细胞 (NILM)。

建议:

报告医师: 张荣生

地址: 大同市魏都大道 79 号, 本报告医师签字后有效  
咨询: 0352-2830587 4006-122-995

妇科细胞学是筛查项目, 出于技术原因, 可能会有假阴性结果, 本检测仅对来样负责, 如果对结果有疑义, 请在收到报告 7 天内与我们联系。

大同瑞慈康复医院 12导联心电图报告

冯剑英 女 52岁 ID:1912160578

申请科室:瑞慈体检科

体检号:259478

病床号:

HR: 62bpm  
QT/QTc:398/406ms

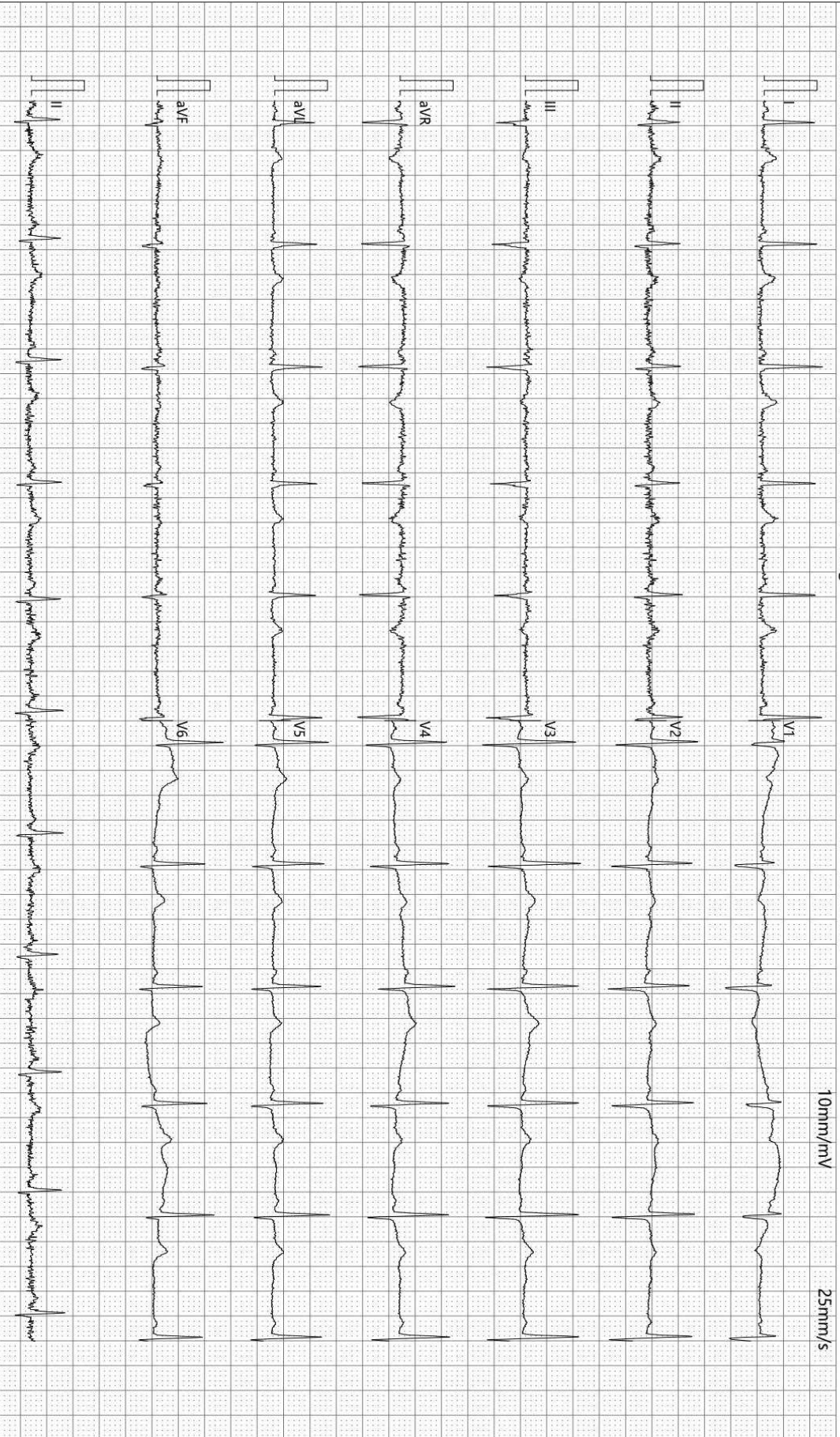
P: 107ms  
P/QRS/T: 57/-2/11deg.

PR: 139ms  
RV5/SV1: 0.981/0.505mV

QRS: 78ms

10mm/mV

25mm/s



诊断结果:

- 1 窦性心律
- 2 正带心电图

报告需医生确认:

*张云生*

SEMIP V1.90

仅供临床参考

-35Hz ACS0

检查:2023-11-02 09:24:54

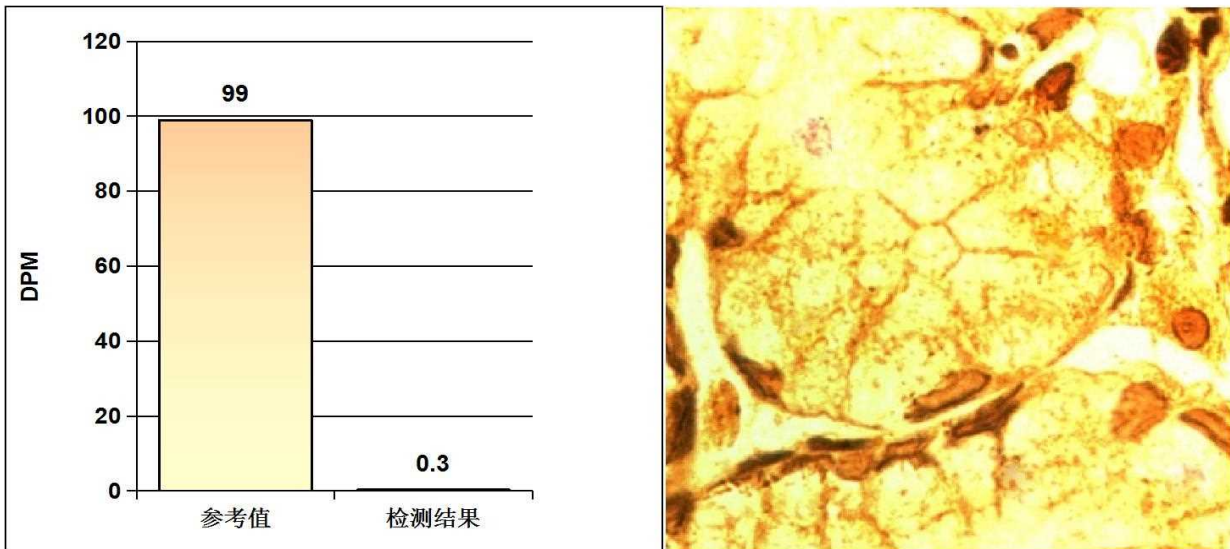
打印:2023-11-02 09:30:31

# 大同瑞慈康复医院

## <sup>14</sup>C呼气试验检验报告

姓名	冯剑英	年龄	52	性别	女
住院号	0	日期	2023/11/2 9:40:53	电话	0
送检医生	曹居杰	样品编号	7617	编号	1912160578

### <sup>14</sup>C呼气试验



#### 阳性参考值 (Disintegrations Per Minute(DPM)):

DPM值:	dpm > 2499	阳性++++
	1499 < dpm ≤ 2499	阳性+++
	499 < dpm ≤ 1499	阳性++
	149 < dpm ≤ 499	阳性+
	dpm ≤ 99	阴性
	99 < dpm ≤ 149	不确定

**检测结果:** **dpm= 0** **阴性**

医生建议: 注意保持健康及规律饮食

温馨提示: 您本次检测的结果为阴性

检测医生: 曹居杰

## DR 诊断图文报告

流水号: 1912160578

影像号: DX20231102025

姓名: 冯剑英

年龄: 52 岁

性别: 女

检查设备: 西门子数字 X 线摄影

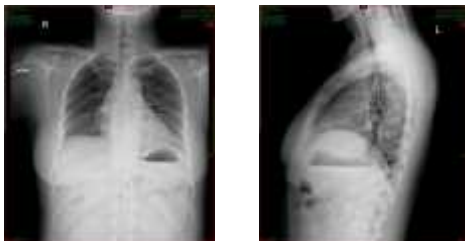体检号: 259478

申请医院: 本院

体检科室: 体检科

检查部位: 胸部照相

经典图像:



影像所见:

胸廓对称。气管居中，纵隔无移位。双肺野清晰。肺门影未见增大。心脏大小、形态正常。双膈面光滑，肋膈角锐利。

影像诊断:

胸部平片未见异常。

报告医师: 李贵

检查日期: 2023-11-02

审核医师: 李贵

报告日期: 2023-11-02

## 双源 CT 诊断图文报告

流水号: 1912160578

影像号: CT20231102066

姓名: 冯剑英

年龄: 52 岁

性别: 女

检查设备: 西门子量子双源 CT

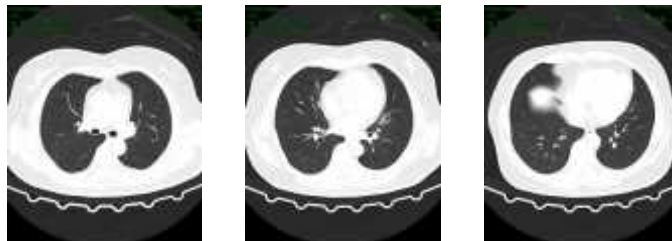体检号: 259478

申请医院: 本院

体检科室: 体检科

检查部位: CT 检查

经典图像:



影像所见:

胸廓对称, 骨性肋骨完整, 胸壁软组织结构良好, 两肺支气管血管纹理走行分布良好, 支气管束结构清晰, 双肺通气良好。肺门结构未见异常。纵隔无偏移, 段以上支气管通畅。心影及大血管形态结构正常, 纵隔内未见肿大淋巴结。胸膜未见异常。

影像诊断:

胸部未见明显异常

报告医师: 剧艳军

检查日期: 2023-11-02

审核医师: 剧艳军

报告日期: 2023-11-02

## 超声诊断图文报告

流水号: 1912160578

影像号: 1437938

姓名: 冯剑英

年龄: 52 岁

性别: 女

检查设备: Vivid E95

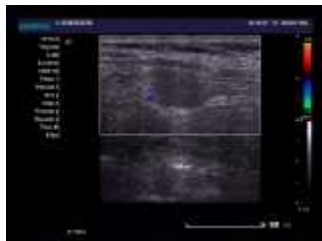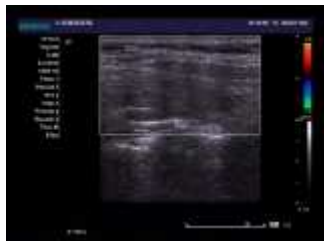体检号: 259478

申请医院: 本院

体检科室: 体检科

检查部位: 甲状腺彩超

经典图像:



影像所见:

甲状腺双侧叶形态正常, 包膜完整, 实质回声均匀, CDFI: 未见异常血流信号。  
双侧颈部未见明显肿大淋巴结。

影像诊断:

甲状腺双侧叶未见异常

报告医师: 李菊蓉

检查日期: 2023-11-02

审核医师: 李菊蓉

报告日期: 2023-11-02

## 超声诊断图文报告

流水号: 1912160578

影像号: 1437948

姓名: 冯剑英

年龄: 52 岁

性别: 女

检查设备: Vivid E95

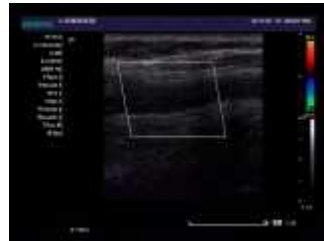
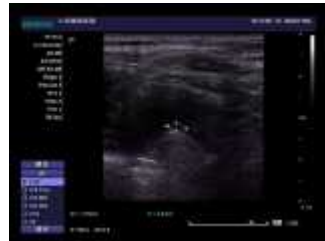体检号: 259478

申请医院: 本院

体检科室: 体检科

检查部位: 颈部血管彩超

经典图像:



影像所见:

右锁骨下动脉起始处探及低回声斑, 大小约 1.9\*4.5mm, 双侧颈总动脉、颈内、颈外动脉起始段内中膜不增厚, 内壁欠光滑, 管壁未见明确强回声斑。CDFI: 血流充盈好。PW: 频谱形态正常。

双侧椎动脉走行正常, 椎动脉内径正常, 管壁不厚, 管腔内为无回声, CDFI: 血流充盈好。PW: 频谱正常。

	内径 mm	流速 cm/s	RI
左侧椎动脉	3.6	48.7	0.52
右侧椎动脉	3.4	47.5	0.58

影像诊断:

右锁骨下动脉起始处 (软斑) 形成

报告医师: 李菊蓉

检查日期: 2023-11-02

审核医师: 李菊蓉

报告日期: 2023-11-02

## 超声诊断图文报告

流水号: 1912160578

影像号: 1437952

姓名: 冯剑英

年龄: 52 岁

性别: 女

检查设备: Vivid E95

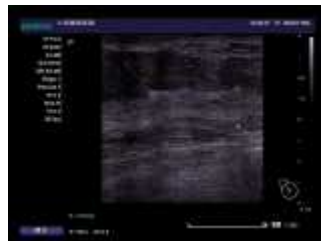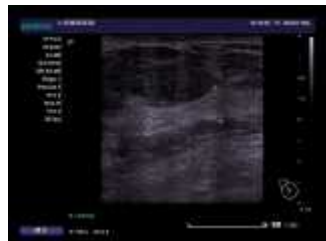体检号: 259478

申请医院: 本院

体检科室: 体检科

检查部位: 乳腺彩超

经典图像:



影像所见:

双侧乳腺腺体层次清晰, 右乳腺体厚 0.8cm, 左乳腺体厚 0.9cm, 乳导管未见扩张, 未见明显占位性病变, CDFI: 未见异常血流信号。

双侧腋下未见明显肿大淋巴结。

影像诊断:

双侧乳腺未见明显异常

报告医师: 李菊蓉

检查日期: 2023-11-02

审核医师: 李菊蓉

报告日期: 2023-11-02

## 超声诊断图文报告

流水号: 1912160578

影像号: 1437954

姓名: 冯剑英

年龄: 52 岁

性别: 女

检查设备: Vivid E95

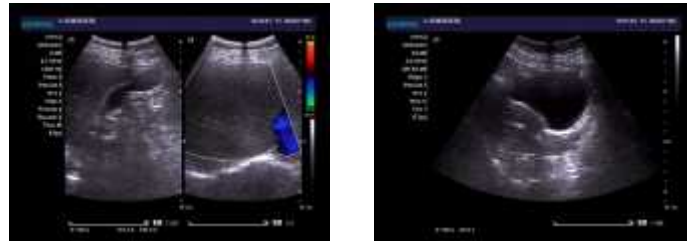体检号: 259478

申请医院: 本院

体检科室: 体检科

检查部位: 全腹彩超

经典图像:



影像所见:

肝脏大小形态正常, 包膜光滑完整, 实质回声均匀, 肝内管道系统走行清晰, 门静脉及肝内胆管不扩张。

胆囊大小形态正常, 壁不厚、光滑, 囊内透声好, 肝外胆管不扩张。

胰腺大小形态正常, 实质回声均匀, 主胰管不扩张。

脾脏大小形态正常, 实质回声均匀, 脾门静脉不宽。

双肾大小形态正常, 皮髓质分界清晰, 集合系统未见分离, 双侧输尿管未见扩张。

膀胱充盈佳, 未见明显异常。

前位子宫, 大小约 4.9\*4.0\*4.2cm, 肌壁回声均匀, 内膜线清晰, 厚 0.5cm, 宫内节育器位置正常, 宫颈厚约 2.2cm, 双侧附件区未见异常。

影像诊断:

肝、胆、脾、胰、双肾、子宫、双侧附件区未见明显异常

报告医师: 李菊蓉

检查日期: 2023-11-02

审核医师: 李菊蓉

报告日期: 2023-11-02