



检 查 结 果

姓名	阚慧芳
性别	女
年龄	50岁
联系电话	13934452822
体检日期	2026-04-22

检验报告

尿常规

项目名称	检查结果	单位	参考值	提示
胆红素(BIL)	-		阴性	
隐血(ERY)	-		阴性	
小圆上皮细胞(SRC)	0	个/u1	0--0	
维生素C	-		阴性	
异常红细胞	0	个/u1	0--3	
红细胞(正常)	0	个/u1	0--6	
鳞状上皮细胞	0	个/u1	0--0	
粘液丝	1	个/u1	0--0	↑
尿葡萄糖(GLU)	+-		阴性	
酮体(KET)	-		阴性	
比重(SG)	1.010		1.003--1.030	
酸碱度(PH)	5.0		4.5--8.0	
尿蛋白质(PRO)	-		阴性	
尿胆原(URO)	-		阴性	
亚硝酸盐(NIT)	-		阴性	
尿白细胞(LEU)	-		阴性	

*小结:

粘液丝偏高(1 /HP) 尿葡萄糖(GLU) +-

操作员：祁佳佳 检查日期：2026-04-22

检查医生：

血常规(五分类)

项目名称	检查结果	单位	参考值	提示
白细胞(WBC)	6.39	$10^9/L$	3.5--9.5	
淋巴细胞绝对值(LY#)	2.08	$10^9/L$	1.1--3.2	

淋巴细胞百分比 (LY%)	32.6	%	20--50	
中性粒细胞绝对值 (GR#)	3.80	$10^9/L$	1.8--6.3	
中性粒细胞百分比 (GR%)	59.3	%	40--75	
嗜碱性粒细胞绝对值 (BA#)	0.01	$10^9/L$	0--0.06	
嗜碱性粒细胞百分比 (BA%)	0.2	%	0--1.0	
嗜酸性粒细胞绝对值 (EO#)	0.21	$10^9/L$	0.02--0.52	
嗜酸性粒细胞百分比 (EO%)	3.3	%	0.4--8	
血小板 (PLT)	282	$10^9/L$	125--350	
血小板分布宽度 (PDW)	8.6	f1	9.0--17	↓
平均血小板体积 (MPV)	8.5	f1	6.0--14.0	
血小板压积 (PCT)	0.241	%	0.11--0.28	
红细胞 (RBC)	4.88	$10^{12}/L$	3.8--5.1	
血红蛋白	140	g/L	115--150	
红细胞压积 (HCT)	42.7	%	35--45	
红细胞平均体积 (MCV)	87.5	f1	82--100	
平均血红蛋白含量 (MCH)	28.7	pg	27--34	
平均血红蛋白浓度 (MCHC)	328	g/L	316--354	
单核细胞绝对值 (MO#)	0.29	$10^9/L$	0.1--0.6	
单核细胞百分比 (MO%)	4.6	%	3--10	
红细胞分布宽度标准差 (RDW-SD)	41.4	f1	35--56	
红细胞分布宽度变异系数 (RDW-CV)	13.3	%	10.6--16.6	
大血小板比率	16.6	%	11--45	
大血小板数目	47	$10^9/L$	30--90	
未成熟粒细胞数目	0.00	$10^9/L$	0--0.6	
未成熟粒细胞百分比	0.0	%	0--10	
有核红细胞数目	0.000	$10^9/L$	0--9999	
有核红细胞百分比	0.00	/100WBC	0--9999	

*小结:

血小板分布宽度(PDW)偏低(8.6 f1)

操作员：祁佳佳 检查日期：2026-04-22 检查医生：

肾功三项

项目名称	检查结果	单位	参考值	提示
肌酐(CREA)	53.10	umol/L	41--111	
尿酸(UA)	284.00	umol/L	140--340	
尿素测定(Urea)	7.40	mmol/L	3.1--9.5	

***小结：**

未见异常

操作员：刘慧芳 检查日期：2026-04-22 检查医生：

空腹血糖

项目名称	检查结果	单位	参考值	提示
葡萄糖(GLU)	5.54	mmol/L	3.89--6.1	

***小结：**

未见异常

操作员：刘慧芳 检查日期：2026-04-22 检查医生：

甲状腺功能系列

项目名称	检查结果	单位	参考值	提示
甲状腺球蛋白(TG)	0.16	ng/ml	3.5--77	↓
促甲状腺素(TSH)	4.41	uIU/ml	0.3--4.5	
甲状腺过氧化物酶抗体	60.00	IU/ml	0--10	↑
游离三碘甲状腺原氨酸(FT3)	3.13	pmol/L	2.0--4.2	
游离甲状腺素(FT4)	14.50	pmol/L	9.0--17.5	

***小结：**

甲状腺球蛋白(TG)偏低(0.16 ng/ml) 甲状腺过氧化物酶抗体偏高(60.00 IU/ml)

操作员：孙钰 检查日期：2026-04-22 检查医生：

生殖道微生态

项目名称	检查结果	单位	参考值	提示
线索细胞	-			
清洁度	II			
上皮细胞(白带)	++			
滴虫	-			
G-球菌	-			
霉菌	-			
G-杆菌	-			
G+杆菌	-			
G+球菌	-			

*小结:

上皮细胞(白带)++/HP

操作员：祁佳佳 检查日期:2026-04-23

检查医生:

尿沉渣

项目名称	检查结果	单位	参考值	提示
白细胞尿	1	个/u1	0--13	
上皮细胞(EC)	0	/HP	0--28	
管型(CAST)	0	个/u1	0--1	
霉菌(尿)	0	/HP	0--0	
结晶	0	/HP	0--10	
透明度(CLA)	清亮			
胆红素(BIL)	-		阴性	
颜色(Colour)	淡黄色			
红细胞(尿)(RBC)	0	个/u1	0--6	

*小结:

未见异常

操作员：祁佳佳 检查日期:2026-04-22

检查医生:

乙肝五项

项目名称	检查结果	单位	参考值	提示
乙肝表面抗原	0.01		0--0.05	
乙型肝炎病毒表面抗体	0.02		0--10	
乙型肝炎病毒 e 抗体	0.05		0--0.20	
乙型肝炎病毒核心抗体	0.08		0--0.38	
乙型肝炎病毒 e 抗原	0.05		0--0.10	

*小结:

未见异常

操作员：孙钰 检查日期:2026-04-22

检查医生:

血脂四项

项目名称	检查结果	单位	参考值	提示
动脉硬化指数	2.65		1.31--3.19	
总胆固醇(CHOL)	5.23	mmol/L	2.59--5.2	↑
甘油三脂(TG)	2.16	mmol/L	0.7--1.7	↑
低密度脂蛋白(LDL)	2.92	mmol/L	0--4.13	
高密度脂蛋白(HDL)	1.10	mmol/L	0.77--1.55	

*小结:

总胆固醇(CHOL)偏高(5.23 mmol/L) 甘油三脂(TG)偏高(2.16 mmol/L)

操作员：刘慧芳 检查日期:2026-04-22

检查医生:

肝功能五项

项目名称	检查结果	单位	参考值	提示
总胆红素(TBIL)	8.00	umol/L	0--21	
直接胆红素(DBIL)	2.5	umol/L	0--8.0	
间接胆红素(IBIL)	5.50	umol/L	0--17.39	
丙氨酸氨基转移酶(ALT)	29.00	U/L	7--40	
门冬氨酸氨基转移酶(AST)	21.00	U/L	13--35	

***小结：**

未见异常

操作员：刘慧芳 检查日期：2026-04-22 检查医生：

人乳头瘤病毒检查 (HPV)

项目名称	检查结果	单位	参考值	提示
HPV 高危亚型 16	阴性 (-)		阴性	
HPV 高危亚型 18	阴性 (-)		阴性	
HPV 高危亚型 31	阴性 (-)		阴性	
HPV 高危亚型 26	阴性 (-)		阴性	
HPV 高危亚型 33	阴性 (-)		阴性	
HPV 高危亚型 35	阴性 (-)		阴性	
HPV 高危亚型 39	阴性 (-)		阴性	
HPV 高危亚型 45	阴性 (-)		阴性	
HPV 高危亚型 51	阴性 (-)		阴性	
HPV 高危亚型 52	阴性 (-)		阴性	
HPV 高危亚型 53	阴性 (-)		阴性	
HPV 高危亚型 56	阴性 (-)		阴性	
HPV 高危亚型 58	阴性 (-)		阴性	
HPV 高危亚型 59	阴性 (-)		阴性	
HPV 高危亚型 66	阴性 (-)		阴性	
HPV 高危亚型 68	阴性 (-)		阴性	
HPV 高危亚型 73	阴性 (-)		阴性	
HPV 高危亚型 82	阴性 (-)		阴性	
HPV 低危亚型 6	阳性 (+)		阴性	*
HPV 低危亚型 11	阴性 (-)		阴性	
HPV 低危亚型 42	阴性 (-)		阴性	
HPV 低危亚型 43	阴性 (-)		阴性	
HPV 低危亚型 81	阴性 (-)		阴性	

***小结：**

HPV 低危亚型 6(阳性(+))

操作员：赵伟 检查日期:2026-04-23 检查医生：

(女) 肿瘤三项

项目名称	检查结果	单位	参考值	提示
糖类抗原 125 测定 (CA125)	9.84	U/ml	0--35	
癌胚抗原(CEA)	1.40	ng/ml	0--5	
甲胎蛋白(AFP)	3.44	ng/ml	0--7	

***小结：**

未见异常

操作员：孙钰 检查日期:2026-04-22 检查医生：

透视

项目名称	检查结果
透视	胸廓对称。气管、纵隔居中。双肺野清晰。心影在正常范围。膈平滑，肋膈角锐利。

***小结：**

心肺膈未见异常。

操作员：李贵 检查日期:2026-04-22 检查医生:李贵

大同现代医学检验实验室

液基薄层细胞学图文报告

ID: 2026128883

病理号: 115215

姓名: 阚慧芳

性别: 女

年龄: 50岁

送检科室:

电话号码: 13934452822

床号:

病历号:

体检号: 1911300602

送检医院: 大同瑞慈康复体检

送检日期: 2026-04-22

末次月经:

送检医生:

采样日期:

报告日期: 2026-04-22

标本满意度: 满意

细胞量: >45%

红细胞:

经期样本:

颈管细胞:

化生细胞:

鳞状细胞:

宫颈柱状细胞:

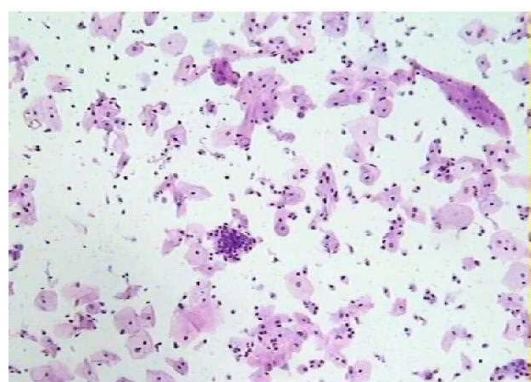未见上皮内病变/恶性细胞:

正常范围内:

良性反应性改变:

- 炎性:
- 放疗:
- 妊娠:
- 萎缩性:
- 宫内避孕器:
- 其他:

- 轻度:
- 中度:
- 重度:



病原体: 滴虫感染: 念珠菌感染: 细菌感染:

提示 HPV 感染: 疱疹病毒感染:

鳞状上皮细胞分析:

- 非典型鳞状细胞:
- 倾向上皮内瘤变:
 - 倾向良性反应性改变:
 - 不能明确意义(ASC-US):
 - 不排除高度病变(ASC-H):

- 上皮内低度病变: 鳞癌:
- 上皮内高度病变:
- CIN2:
 - CIN3:

腺上皮细胞分析:

非典型腺细胞:

- 宫内膜:
- 来源不明:

非典型腺细胞(宫颈管):

- 倾向原位腺癌:
- 不能明确意义:
- 倾向良性反应性改变:

腺癌:

- 宫颈管:
- 宫内膜:
- 其它:

炎细胞:

- 轻度:
- 中度:
- 重度:

可疑腺癌:

诊断意见: 未见上皮内病变或恶性细胞 (NILM)。

建议:

报告医师: 张荣生

地址: 大同市魏都大道 79 号, 本报告医师签字后有效
咨询: 0352-2830587 4006-122-995

妇科细胞学是筛查项目, 出于技术原因, 可能会有假阴性结果, 本检测仅对来样负责, 如果对结果有疑义, 请在收到报告 7 天内与我们联系。

体检科 12导联心电图报告

阙慧芳 女 50岁

体检号:

病床号:

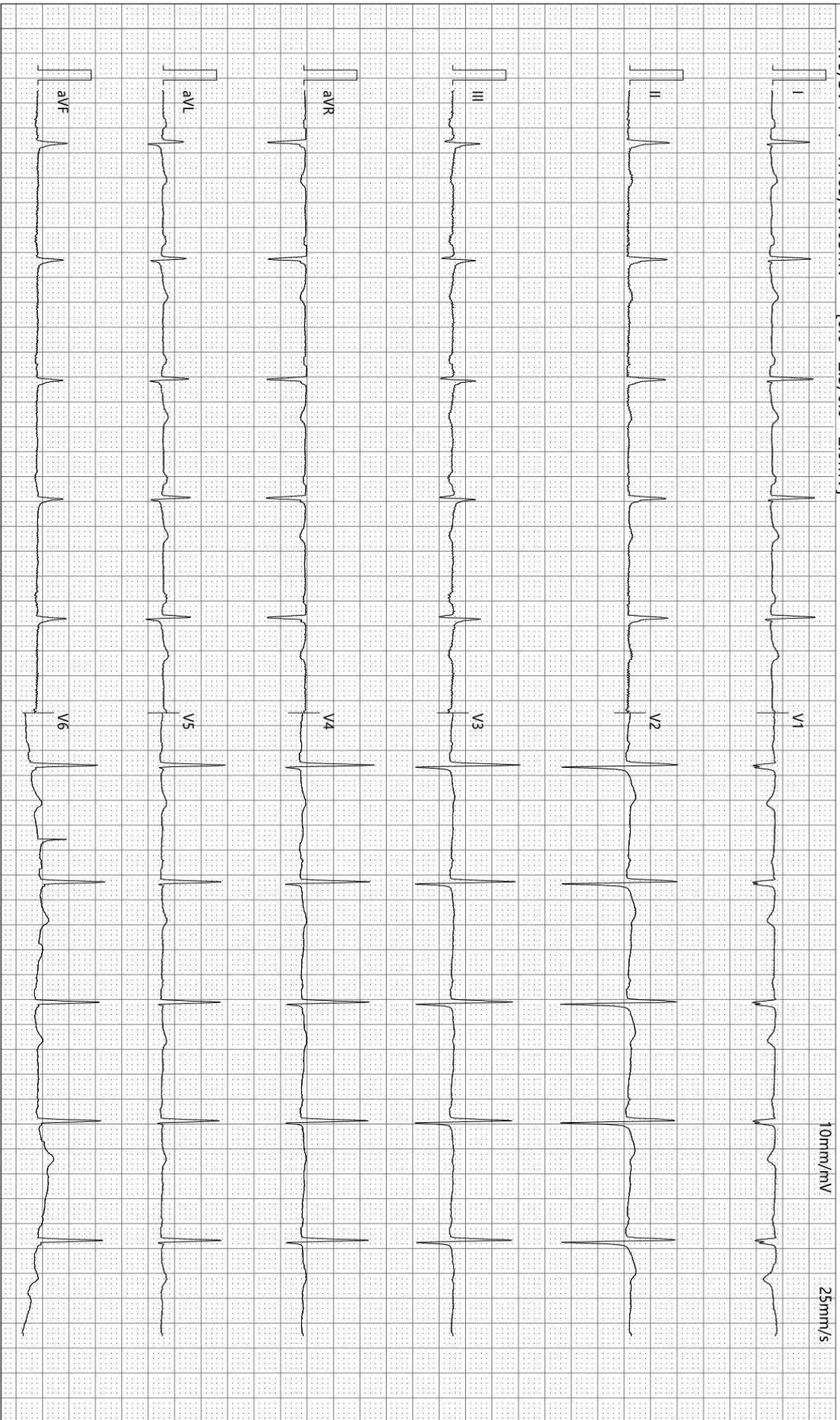
诊断结果:

- 1.窦性心律
- 2.T波改变(II,III,aVF,V3-V5)

诊断医生:

阙慧芳

HR : 63bpm [60~100bpm]
 P : 105ms [0~110ms]
 PR : 172ms [120~200ms]
 QRS : 79ms [60~100ms]
 QT/QTc : 405/415ms [320~440/0~460ms]
 P/QRS/T : -32°/44°/-1° deg [0~75°/-30~90/0~75deg]
 RV5/SV1 : 1.163/0.403mV [0.0~2.5/0.0~2.0mV]



10mm/mV

25mm/s

检查时间:2026-04-22 08:29:48

诊断时间:2026-04-22 08:48:08

SEMIP V1.90

仅供临床参考

Rich 大同瑞慈康复医院
超声诊断图文报告

流水号: 1911300602

超声号: 2159168

姓名: 阚慧芳

年龄: 50 岁

性别: 女

检查设备: Vivid E95

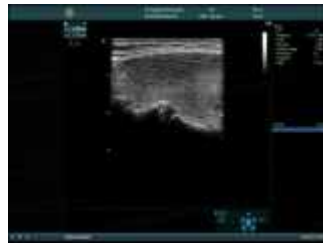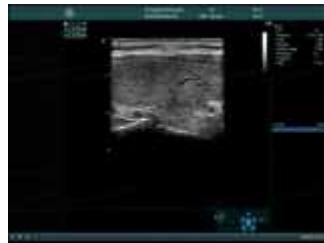体检号: 257354

申请医院: 本院

体检科室: 体检科

检查部位: 甲状腺彩超

经典图像:



影像所见:

甲状腺双侧叶形态正常, 包膜完整, 双侧叶实质内均可探及数个囊性结节, 右侧大者约 0.13*0.13cm, 左侧大者约 0.28*0.12cm, 均形态规则, 边界清, 余实质回声增粗, CDFI: 腺体内血流信号较丰富。

双侧颈部未见明显肿大淋巴结。

影像诊断:

1. 甲状腺回声不均匀建议结合甲功
2. 甲状腺双侧叶结节 (多发) TI-RADSII 级

报告医师:

检查日期: 2026-04-22

审核医师:

报告日期: 2026-04-22



注: 本报告仅供临床医生参考!

地址: 大同市魏都大道 79 号。若有疑问, 请致电: 0352---2830580

Rich 大同瑞慈康复医院
超声诊断图文报告

流水号: 1911300602

超声号: 2159187

姓名: 阚慧芳

年龄: 50 岁

性别: 女

检查设备: Vivid E95

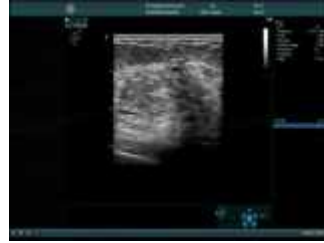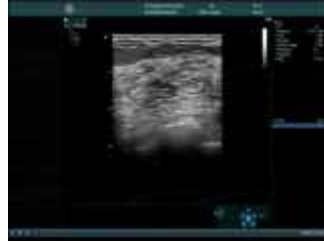体检号: 257354

申请医院: 本院

体检科室: 体检科

检查部位: 乳腺彩超

经典图像:



影像所见:

双侧乳腺腺体层次清晰, 右乳腺体厚 1.1cm, 左乳腺体厚 1.5cm, 乳导管未见扩张, 未见明显占位性病变, CDFI: 未见异常血流信号。

双侧腋下未见明显肿大淋巴结。

影像诊断:

双侧乳腺未见明显异常

报告医师:

检查日期: 2026-04-22

审核医师:

报告日期: 2026-04-22



注: 本报告仅供临床医生参考!

地址: 大同市魏都大道 79 号。若有疑问, 请致电: 0352---2830580

Rich 大同瑞慈康复医院
超声诊断图文报告

流水号: 1911300602

超声号: 2159194

姓名: 阚慧芳

年龄: 50岁

性别: 女

检查设备: Vivid E95

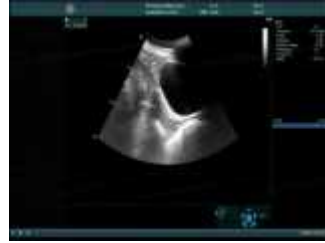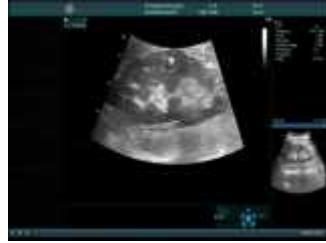体检号: 257354

申请医院: 本院

体检科室: 体检科

检查部位: 全腹彩超

经典图像:



影像所见:

肝脏大小形态正常, 包膜光滑完整, 实质回声均匀, 肝内管道系统走行清晰, 门静脉及肝内胆管不扩张。

胆囊大小形态正常, 壁不厚、光滑, 囊内透声好, 肝外胆管不扩张。

胰腺大小形态正常, 实质回声均匀, 主胰管不扩张。

脾脏大小形态正常, 实质回声均匀, 脾门静脉不宽。

双肾大小形态正常, 皮髓质分界清晰, 左肾内探及强回声斑, 直径约 0.3cm, 后伴弱声影, 双肾集合系统未见分离, 双侧输尿管未见扩张。

膀胱充盈佳, 未见明显异常。

绝经后子宫, 大小形态正常, 肌壁回声均匀, 内膜呈线状, 宫颈厚约 2.3cm, 双侧附件区未见异常。

影像诊断:

左肾钙化斑

报告医师:

检查日期: 2026-04-22

审核医师:

报告日期: 2026-04-22



注: 本报告仅供临床医生参考!

地址: 大同市魏都大道 79 号。若有疑问, 请致电: 0352---2830580