



1911180614

大同瑞慈健康体检

报 告 册

体检编号	146258	工号	146258
姓名	刘琮		
性别	男	年龄	45岁
单位	林业局种苗站		
部门	林业局种苗站		
联系电话	18803528165		
体检日期	2025-03-14		

尊敬的刘琮先生您好！

首先，瑞慈健康体检全体员工欢迎您的光临，并对您的信任表示衷心的感谢！

您于 2025-03-14 （体检编号：146258）完成健康检查，本机构的各科医生已根据您的体检项目及结果，汇总成此份健康体检报告，并经总检医生审核。据此提出对您健康状况的综合分析及建议。

瑞慈健康体检倡导“大健康、大康复”，提出“健康是第一财富（Rich）”的人文理念。希望您仔细阅读并妥善地保管此份健康体检报告，并认真关注报告中的提示与建议，若您对报告内容有任何疑问，可直接与瑞慈健康体检客服部联系，进一步咨询。

健康体检咨询电话： 0352-2824444

客户服务咨询电话： 0352-2830597

400-6112995

瑞慈健康体检报告由下列内容组成：

第一部分：主检报告

第二部分：分科分项结果

第三部分：检验报告

第四部分：附表

主检报告

检查综述

- 1、【右侧膝关节 MRI】 右侧膝关节退行性骨关节炎： 1. 关节间隙狭窄，透明软骨变薄，部分消失 2. 髌上囊及关节腔积液 3. 髌下脂肪垫水肿，髌骨骨髓水肿 4. 内外侧半月板前后角退行性变 II 度 5. 膝关节骨质增生，关节周围软组织水肿
- 2、【骨密度检查】 骨质减少

医生建议

【髌上囊及关节腔积液】：

- (1) 建议骨科诊断治疗。

【髌骨骨髓水肿】：

- (1) 建议骨科诊断治疗。

【关节周围软组织水肿】：

- (1) 建议骨科诊断治疗

【髌下脂肪垫水肿】：

- (1) 建议骨科诊断治疗。

【关节间隙狭窄，透明软骨变薄，部分消失】：

- (1) 建议骨科诊断治疗

【内外侧半月板前后角退行性变 II 度】：

- (1) 建议骨科诊断治疗。

【膝关节骨质增生】：

- (1) 建议骨科诊断治疗。

【右侧膝关节退行性骨关节炎】：

- (1) 建议骨科诊断治疗。

【骨质减少】：

- (1) 骨质减少是指以单位体积内骨组织量减少为特点的代谢性骨病变，表示骨骼密度低于正常水平，因为骨骼密度是测量骨骼强度的指标。骨质减少是一种渐进的形式，但能够反映骨骼状况。骨质减少是骨质疏松的前兆，其发展到严重程度就是骨质疏松。
- (2) 骨骼随着年龄的增长，细胞活跃程度会逐渐降低，并且年龄增长后，体内性激素水平会逐渐下降，钙、锌、维生素 D 等微量元素吸收不足，导致骨质减少。此外，如果缺乏运动、过度挑食、偏食等情况，也会影响机体对微量元素的吸收，进而导致骨质减少。
- (3) 骨质减少在临床上多见于孕妇和中老年人群，孕妇因为胎儿生长发育需要钙质，骨质会出现减少；中老年人群因为年龄增长也会出现钙质的流失。
- (4) 此外，女性绝经期后雌激素分泌会明显下降导致破骨细胞活跃，引起骨量丢失而出现骨质减少；甲状腺、甲状旁腺功能亢进等继发性疾病也可导致骨质减少。
- (5) 临床上常用双能 X 线骨密度测量作为测量骨质流失的一种方法，其测量骨密度主要是在脊柱、髋关节等部位；跟骨的定量超声也可用于普通筛查，其方法费用低、便携且无电离辐射。

(6) 定期复查骨密度，每年做一次骨密度的检测。如果骨质继续减少，就需要药物的治疗（如钙尔奇 D、骨化三醇等）。

(7) 经常晒太阳或补充维生素 D。加强体育锻炼，多参加户外运动。补钙，钙含量多的食品主要见于海产品、牛奶、豆腐、豆浆、酸奶、芝麻、绿色蔬菜等，到了五十岁以后最好口服钙片，以促进钙的吸收。

汇总医生： 丁昊炜

主检日期： 2025-03-15

主检医生：

分科结果

检验报告

大同瑞慈健康体检

骨密度检测报告

受检者信息

受检者ID: 146258
姓名: 刘琮
出生年月日: 1979/9/26

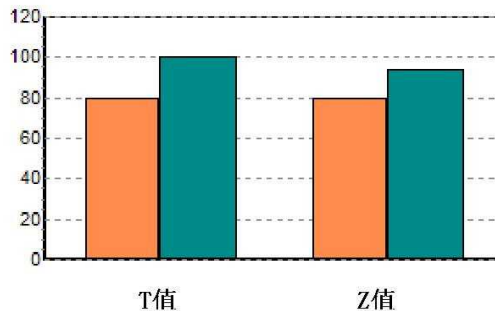
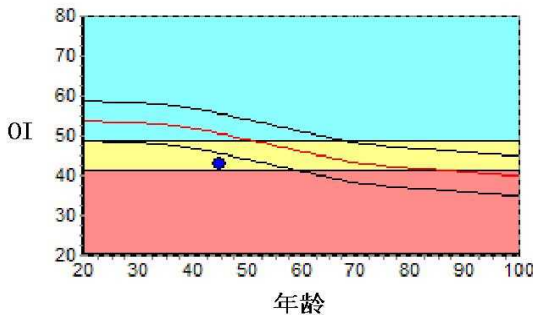
年龄: 45
性别: 男
测定部位(右/左): 右

测定结果

测定日期: 2025/3/14 10:00:46

测试编号: 1/1

受测者 平均值



数据库: Asia

OI: 43.1

SOS: 1357.5 m/s

T值: -2.15

Z值: -1.48

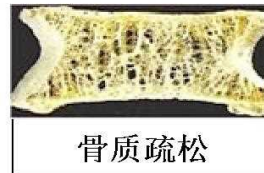
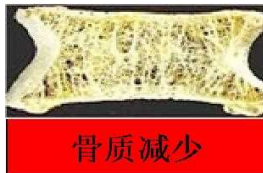, BUA: 23.5

成人比: 80.0 %

同龄比: 85.3 %

OPR: N/A %

结果分析



注解

以上结论仅供参考

科室:

医生签名:

医院地址 大同瑞慈健康体检

地址 大同市平城区魏都大道79号

联系电话 0352-2824444

操作者 名燕凌

ID号: 1911180614

影像号: MR20250314022

姓名: 刘琮

年龄: 45岁

性别: 男

检查设备: 西门子 1.5T 磁共振

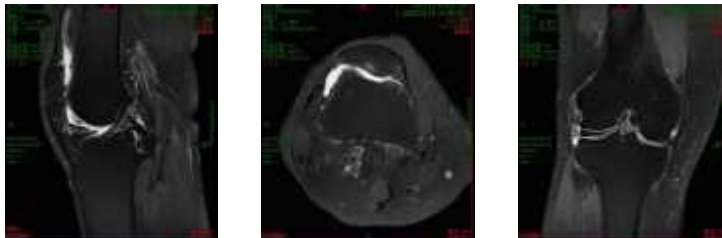
体检号: 146258

申请医院: 本院

体检科室: 体检科

检查部位: 右侧膝关节 MRI

经典图像:



影像所见:

右膝关节间隙狭窄, 透明软骨变薄, 部分消失。内外侧半月板前后角见条片状高信号, 未达关节面。内外侧副韧带及前后交叉韧带未见异常, 髌上囊及关节腔内见长 T1 信号, T2、PD 抑脂像呈高信号, 髌下脂肪垫, 髌骨见斑片状长 T1 信号, T2、PD 抑脂像呈高信号。髌骨上下极及股骨胫骨关节边缘见骨刺样增生。关节周围软组织见长 T1 信号, T2、PD 抑脂像呈高信号。

影像诊断:

右侧膝关节退行性骨关节炎:

1. 关节间隙狭窄, 透明软骨变薄, 部分消失
2. 髌上囊及关节腔积液
3. 髌下脂肪垫水肿, 髌骨骨髓水肿
4. 内外侧半月板前后角退行性变 II 度
5. 膝关节骨质增生, 关节周围软组织水肿

报告医师: 陈江莲

检查日期: 2025-03-14

审核医师: 陈江莲

报告日期: 2025-03-14