



检 查 结 果

姓名	冯常清
性别	女
年龄	50岁
联系电话	13935203613
体检日期	2026-04-18

检验报告

尿常规

项目名称	检查结果	单位	参考值	提示
隐血(ERY)	-		阴性	
小圆上皮细胞(SRC)	0	个/u1	0--0	
维生素C	-		阴性	
异常红细胞	0	个/u1	0--3	
红细胞(正常)	0	个/u1	0--6	
鳞状上皮细胞	1	个/u1	0--0	↑
粘液丝	1	个/u1	0--0	↑
尿葡萄糖(GLU)	-		阴性	
酮体(KET)	-		阴性	
比重(SG)	1.025		1.003--1.030	
酸碱度(PH)	5.0		4.5--8.0	
尿蛋白质(PRO)	-		阴性	
尿胆原(URO)	-		阴性	
亚硝酸盐(NIT)	-		阴性	
尿白细胞(LEU)	-		阴性	

*小结:

鳞状上皮细胞偏高(1 /HP) 粘液丝偏高(1 /HP)

操作员：荆鹏山 检查日期：2026-04-18 检查医生：

血常规(五分类)

项目名称	检查结果	单位	参考值	提示
白细胞(WBC)	5.53	$10^9/L$	3.5--9.5	
淋巴细胞绝对值(LY#)	1.48	$10^9/L$	1.1--3.2	
淋巴细胞百分比(LY%)	26.8	%	20--50	

中性粒细胞绝对值 (GR#)	3.59	$10^9/L$	1.8--6.3	
中性粒细胞百分比 (GR%)	64.7	%	40--75	
嗜碱性粒细胞绝对值 (BA#)	0.01	$10^9/L$	0--0.06	
嗜碱性粒细胞百分比 (BA%)	0.2	%	0--1.0	
嗜酸性粒细胞绝对值 (EO#)	0.09	$10^9/L$	0.02--0.52	
嗜酸性粒细胞百分比 (EO%)	1.7	%	0.4--8	
血小板 (PLT)	212	$10^9/L$	125--350	
血小板分布宽度 (PDW)	12.8	f1	9.0--17	
平均血小板体积 (MPV)	10.8	f1	6.0--14.0	
血小板压积 (PCT)	0.228	%	0.11--0.28	
红细胞 (RBC)	5.95	$10^{12}/L$	3.8--5.1	↑
血红蛋白	168	g/L	115--150	↑
红细胞压积 (HCT)	51.2	%	35--45	↑
红细胞平均体积 (MCV)	86.1	f1	82--100	
平均血红蛋白含量 (MCH)	28.2	pg	27--34	
平均血红蛋白浓度 (MCHC)	328	g/L	316--354	
单核细胞绝对值 (MO#)	0.36	$10^9/L$	0.1--0.6	
单核细胞百分比 (MO%)	6.6	%	3--10	
红细胞分布宽度标准差 (RDW-SD)	44.2	f1	35--56	
红细胞分布宽度变异系数 (RDW-CV)	14.4	%	10.6--16.6	
大血小板比率	32.0	%	11--45	
大血小板数目	68	$10^9/L$	30--90	
未成熟粒细胞数目	0.00	$10^9/L$	0--0.6	
未成熟粒细胞百分比	0.0	%	0--10	
有核红细胞数目	0.000	$10^9/L$	0--9999	
有核红细胞百分比	0.00	/100WBC	0--9999	

***小结:**

红细胞 (RBC) 偏高 ($5.95 \times 10^{12}/L$) 血红蛋白偏高 (168 g/L) 红细胞压积 (HCT) 偏高 (51.2 %)

操作员：荆鹏山 检查日期：2026-04-18 检查医生：

肾功三项

项目名称	检查结果	单位	参考值	提示
肌酐(CREA)	69.60	umol/L	41--73	
尿酸(UA)	344.00	umol/L	140--340	↑
尿素测定(Urea)	4.70	mmol/L	2.6--7.5	

***小结:**

尿酸(UA)偏高(344.00 umol/L)

操作员：刘慧芳 检查日期:2026-04-18 检查医生:

空腹血糖

项目名称	检查结果	单位	参考值	提示
葡萄糖(GLU)	5.41	mmol/L	3.89--6.1	

***小结:**

未见异常

操作员：刘慧芳 检查日期:2026-04-18 检查医生:

尿沉渣

项目名称	检查结果	单位	参考值	提示
白细胞尿	0	个/u1	0--13	
上皮细胞(EC)	1	/HP	0--28	
管型(CAST)	0	个/u1	0--1	
霉菌(尿)	0	/HP	0--0	
结晶	0	/HP	0--10	
透明度(CLA)	清亮			
胆红素(BIL)	-		阴性	
颜色(Colour)	淡黄色			
红细胞(尿)(RBC)	0	个/u1	0--6	

***小结:**

未见异常

操作员：荆鹏山 检查日期：2026-04-18 检查医生：

血脂四项

项目名称	检查结果	单位	参考值	提示
动脉硬化指数	2.98		1.31--3.19	
总胆固醇(CHOL)	4.94	mmol/L	2.59--5.2	
甘油三脂(TG)	1.42	mmol/L	0.7--1.7	
低密度脂蛋白(LDL)	3.10	mmol/L	0--4.13	
高密度脂蛋白(HDL)	1.04	mmol/L	0.77--1.55	

***小结:**

未见异常

操作员：刘慧芳 检查日期：2026-04-18 检查医生：

肝功能三项

项目名称	检查结果	单位	参考值	提示
γ-谷氨酰转肽酶(GGT)	17.0	U/L	7--45	
丙氨酸氨基转移酶(ALT)	19.00	U/L	7--40	
门冬氨酸氨基转移酶(AST)	18.00	U/L	13--35	
谷草比谷丙	0.95		0.4--2.5	

***小结:**

未见异常

操作员：刘慧芳 检查日期：2026-04-18 检查医生：

体检科 12导联心电图报告

冯常清 女 50岁

体检号:

病床号:

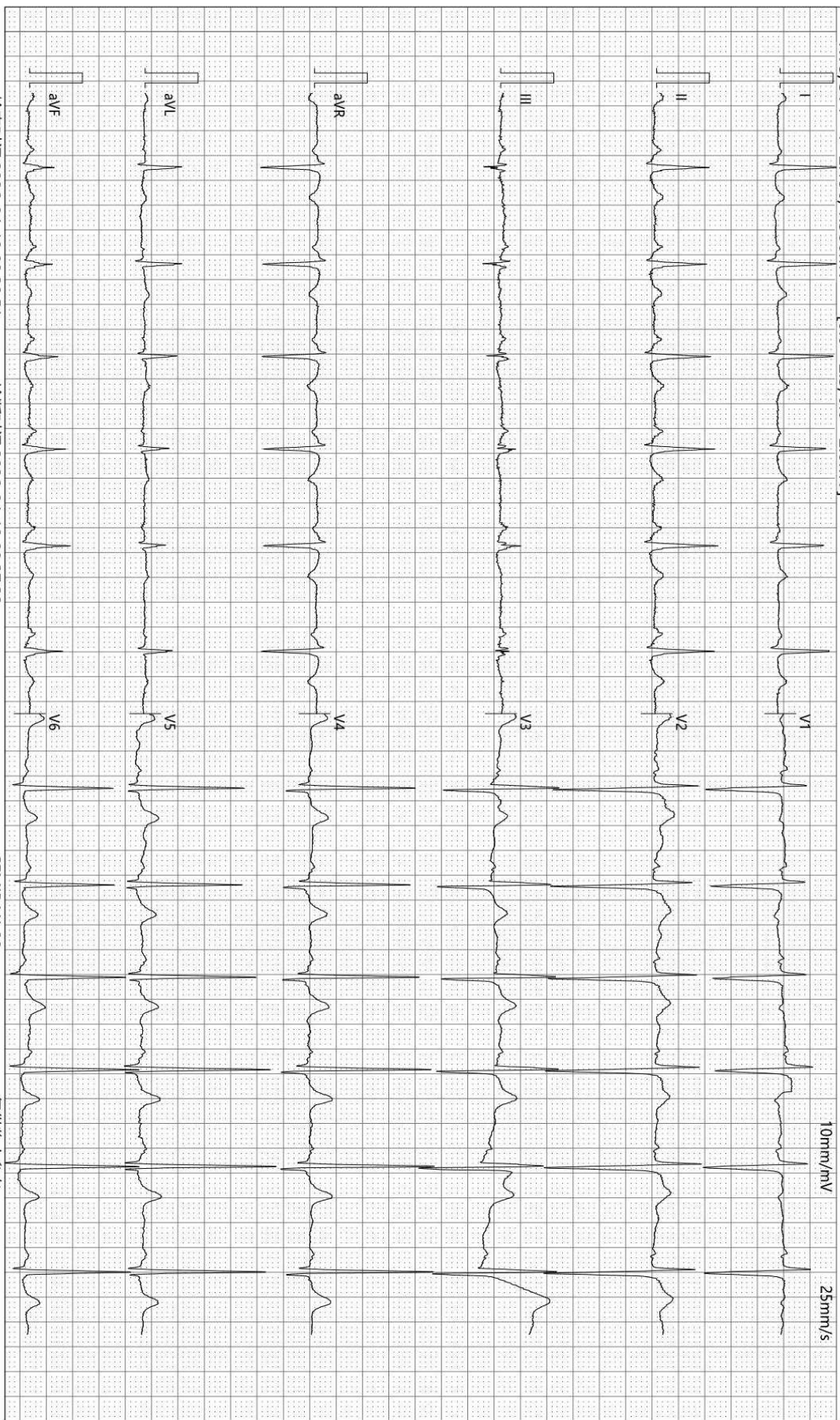
诊断结果:

- 1. 窦性心律不齐
- 2. 左心室高电压

诊断医生:

张生 陶志娟

HR	: 79bpm	[60 ~ 100bpm]
P	: 99ms	[0 ~ 110ms]
PR	: 139ms	[120 ~ 200ms]
QRS	: 102 ↑ ms	[60 ~ 100ms]
QT/QTc	: 371/427ms	[320 ~ 440/0 ~ 460ms]
P/QRS/T	: 70/35/42deg.	[0 ~ 75/-30 ~ 90/0 ~ 75deg]
RV5/SV1	: 2.196/1.388mV	[0.0 ~ 2.5/0.0 ~ 2.0mV]



检查时间:2026-04-18 08:30:51

诊断时间:2026-04-18 08:37:32

SEMIP V1 90

仅供临床参考

Rich 大同瑞慈康复医院
超声诊断图文报告

流水号: 1909230577

超声号: 2156465

姓名: 冯常清

年龄: 50 岁

性别: 女

检查设备: Vivid E95

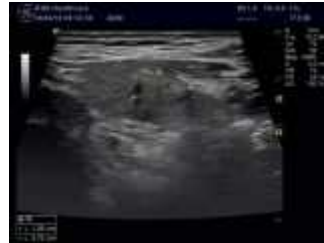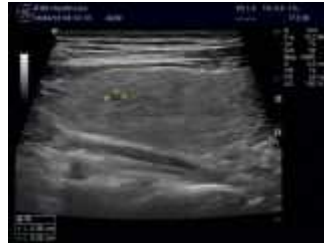体检号: 239255

申请医院: 本院

体检科室: 体检科

检查部位: 甲状腺彩超

经典图像:



影像所见:

甲状腺左侧叶部分切除术, 余腺体探及大小约 1.2*0.7cm 片状等回声区, 形态规则, 右侧叶形态正常, 包膜完整, 右侧叶探及大小约 0.3*0.2cm 囊性结节, 形态规则, 余实质回声均匀, CDFI: 未见异常血流信号。
双侧颈部未见明显肿大淋巴结。

影像诊断:

1. 甲状腺左侧叶结节 TI-RADS3 级
2. 甲状腺右侧叶结节 TI-RADS2 级

报告医师: 李菊蓉

检查日期: 2026-04-18

审核医师:

报告日期: 2026-04-18



注: 本报告仅供临床医生参考!

地址: 大同市魏都大道 79 号。若有疑问, 请致电: 0352---2830580

 **大同瑞慈康复医院**
超声诊断图文报告

流水号：1909230577

超声号：2156467

姓名：冯常清

年龄：50岁

性别：女

检查设备：Vivid E95

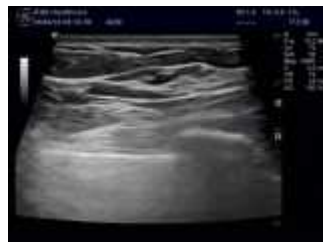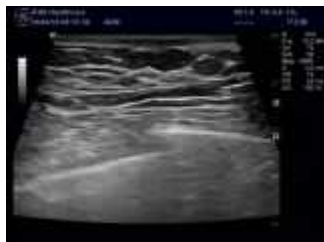体检号：239255

申请医院：本院

体检科室：体检科

检查部位：乳腺彩超

经典图像：



影像所见：

男性乳腺：双侧乳腺腺体层次清晰，右乳腺体厚 0.2cm，左乳腺体厚 0.2cm，CDFI：未见异常血流信号。

影像诊断：

双侧乳腺未见明显异常

报告医师：李菊蓉

检查日期：2026-04-18

审核医师：

报告日期：2026-04-18



注：本报告仅供临床医生参考！

地址：大同市魏都大道 79 号。若有疑问，请致电：0352---2830580

Rich 大同瑞慈康复医院
超声诊断图文报告

流水号: 1909230577

超声号: 2156469

姓名: 冯常清

年龄: 50 岁

性别: 女

检查设备: Vivid E95

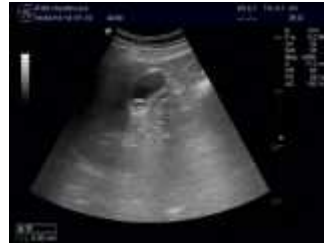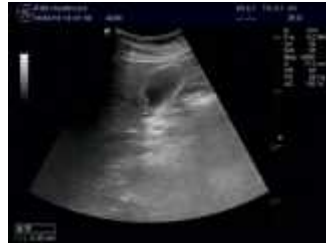体检号: 239255

申请医院: 本院

体检科室: 体检科

检查部位: 全腹彩超

经典图像:



影像所见:

肝脏大小形态正常, 包膜光滑完整, 实质回声均匀, 肝内管道系统走行清晰, 门静脉及肝内胆管不扩张。

胆囊大小形态正常, 壁略厚, 毛糙, 壁上可见数个高回声凸起, 较大者约 0.4cm, 后无声影, 并可见数个强回声团, 较大者约 0.9cm, 后伴弱声影, 肝外胆管不扩张。

胰腺大小形态正常, 实质回声均匀, 主胰管不扩张。

脾脏大小形态正常, 实质回声均匀, 脾门静脉不宽。

双肾大小形态正常, 皮髓质分界清晰, 集合系统未见分离, 双侧输尿管未见扩张。

影像诊断:

1. 胆囊多发息肉
2. 慢性胆囊炎伴泥沙样结石

报告医师: 李菊蓉

检查日期: 2026-04-18

审核医师:

报告日期: 2026-04-18



注: 本报告仅供临床医生参考!

地址: 大同市魏都大道 79 号。若有疑问, 请致电: 0352---2830580

ID 号: 1909230577

影像号: CT20260417168

姓名: 冯常清

年龄: 50 岁

性别: 女

检查设备: 西门子量子双源 CT

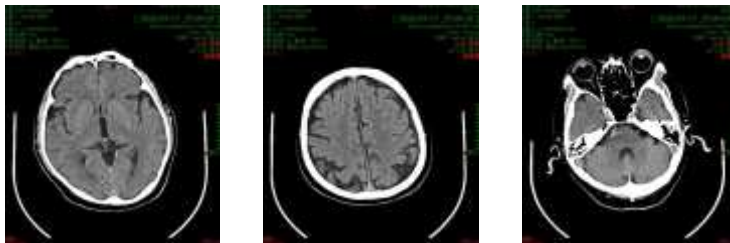
体检号: 239255

申请医院: 本院

体检科室: 体检科

检查部位: CT 检查

经典图像:



影像所见:

双侧大脑半球对称, 脑实质未见异常密度, 脑室无扩张, 脑沟裂增宽, 脑中线居中。脑干、小脑未见异常。颅骨未见异常。

影像诊断:

脑萎缩 (轻度)

报告医师: 张剑峰

检查日期: 2026-04-18

审核医师:

报告日期: 2026-04-18