



# 检 查 结 果

姓名	马胜利
性别	男
年龄	44岁
联系电话	13233182165
体检日期	2026-05-15

## 检验报告

## 尿常规

项目名称	检查结果	单位	参考值	提示
胆红素(BIL)	-		阴性	
隐血(ERY)	-		阴性	
小圆上皮细胞(SRC)	0	个/u1	0--0	
维生素C	+-		阴性	
异常红细胞	0	个/u1	0--3	
红细胞(正常)	3	个/u1	0--6	
鳞状上皮细胞	1	个/u1	0--0	↑
粘液丝	3	个/u1	0--0	↑
尿葡萄糖(GLU)	-		阴性	
酮体(KET)	-		阴性	
比重(SG)	1.010		1.003--1.030	
酸碱度(PH)	7.5		4.5--8.0	
尿蛋白质(PRO)	-		阴性	
尿胆原(URO)	-		阴性	
亚硝酸盐(NIT)	-		阴性	
尿白细胞(LEU)	-		阴性	

## \*小结:

维生素C+- 鳞状上皮细胞偏高(1 /HP) 粘液丝偏高(3 /HP)

操作人员: 祁佳佳 检查日期: 2026-05-15 检查医生:

## 血常规(五分类)

项目名称	检查结果	单位	参考值	提示
白细胞(WBC)	5.15	$10^9/L$	3.5--9.5	
淋巴细胞绝对值(LY#)	2.09	$10^9/L$	1.1--3.2	

淋巴细胞百分比 (LY%)	40.6	%	20--50
中性粒细胞绝对值 (GR#)	2.48	$10^9/L$	1.8--6.3
中性粒细胞百分比 (GR%)	48.2	%	40--75
嗜碱性粒细胞绝对值 (BA#)	0.01	$10^9/L$	0--0.06
嗜碱性粒细胞百分比 (BA%)	0.1	%	0--1.0
嗜酸性粒细胞绝对值 (EO#)	0.15	$10^9/L$	0.02--0.52
嗜酸性粒细胞百分比 (EO%)	2.9	%	0.4--8
血小板 (PLT)	187	$10^9/L$	125--350
血小板分布宽度 (PDW)	12.6	f1	9.0--17
平均血小板体积 (MPV)	11.0	f1	6.0--14.0
血小板压积 (PCT)	0.206	%	0.11--0.28
红细胞 (RBC)	4.83	$10^{12}/L$	4.3--5.8
血红蛋白	144	g/L	130--175
红细胞压积 (HCT)	44.2	%	40--50
红细胞平均体积 (MCV)	91.5	f1	82--100
平均血红蛋白含量 (MCH)	29.8	pg	27--34
平均血红蛋白浓度 (MCHC)	326	g/L	316--354
单核细胞绝对值 (MO#)	0.42	$10^9/L$	0.1--0.6
单核细胞百分比 (MO%)	8.2	%	3--10
红细胞分布宽度标准差 (RDW-SD)	46.3	f1	35--56
红细胞分布宽度变异系数 (RDW-CV)	14.2	%	10.6--16.6
大血小板比率	33.0	%	11--45
大血小板数目	62	$10^9/L$	30--90
未成熟粒细胞数目	0.00	$10^9/L$	0--0.6
未成熟粒细胞百分比	0.0	%	0--10
有核红细胞数目	0.002	$10^9/L$	0--9999
有核红细胞百分比	0.04	/100WBC	0--9999

\*小结:

未见异常

操作员：祁佳佳 检查日期：2026-05-15 检查医生：

### 肾功三项

项目名称	检查结果	单位	参考值	提示
肌酐(CREA)	56.10	umol/L	57--97	↓
尿酸(UA)	222.00	umol/L	200--420	
尿素测定(Urea)	3.30	mmol/L	3.1--8.0	

#### \*小结:

肌酐(CREA)偏低(56.10 umol/L)

操作员：梁可欣 检查日期：2026-05-15 检查医生：

### 空腹血糖

项目名称	检查结果	单位	参考值	提示
葡萄糖(GLU)	5.20	mmol/L	3.89--6.1	

#### \*小结:

未见异常

操作员：梁可欣 检查日期：2026-05-15 检查医生：

### 尿沉渣

项目名称	检查结果	单位	参考值	提示
白细胞尿	1	个/u1	0--13	
上皮细胞(EC)	1	/HP	0--28	
管型(CAST)	0	个/u1	0--1	
霉菌(尿)	0	/HP	0--0	
结晶	3	/HP	0--10	
透明度(CLA)	清亮			
胆红素(BIL)	-		阴性	
颜色(Colour)	淡黄色			
红细胞(尿)(RBC)	3	个/u1	0--6	

**\*小结：**

未见异常

操作员：祁佳佳 检查日期：2026-05-15 检查医生：

**血脂四项**

项目名称	检查结果	单位	参考值	提示
动脉硬化指数	1.50		1.31--3.19	
总胆固醇(CHOL)	4.03	mmol/L	2.59--5.2	
甘油三脂(TG)	1.03	mmol/L	0.7--1.7	
低密度脂蛋白(LDL)	1.95	mmol/L	0--4.13	
高密度脂蛋白(HDL)	1.30	mmol/L	0.77--1.55	

**\*小结：**

未见异常

操作员：梁可欣 检查日期：2026-05-15 检查医生：

**肝功能三项**

项目名称	检查结果	单位	参考值	提示
γ-谷氨酰转肽酶(GGT)	14.0	U/L	10--60	
丙氨酸氨基转移酶(ALT)	22.00	U/L	9--50	
门冬氨酸氨基转移酶(AST)	25.00	U/L	15--40	
谷草比谷丙	1.14		0.4--2.5	

**\*小结：**

未见异常

操作员：梁可欣 检查日期：2026-05-15 检查医生：

# 体检科 12导联心电图报告

马胜利 男 44岁 体检号:239071

病床号:

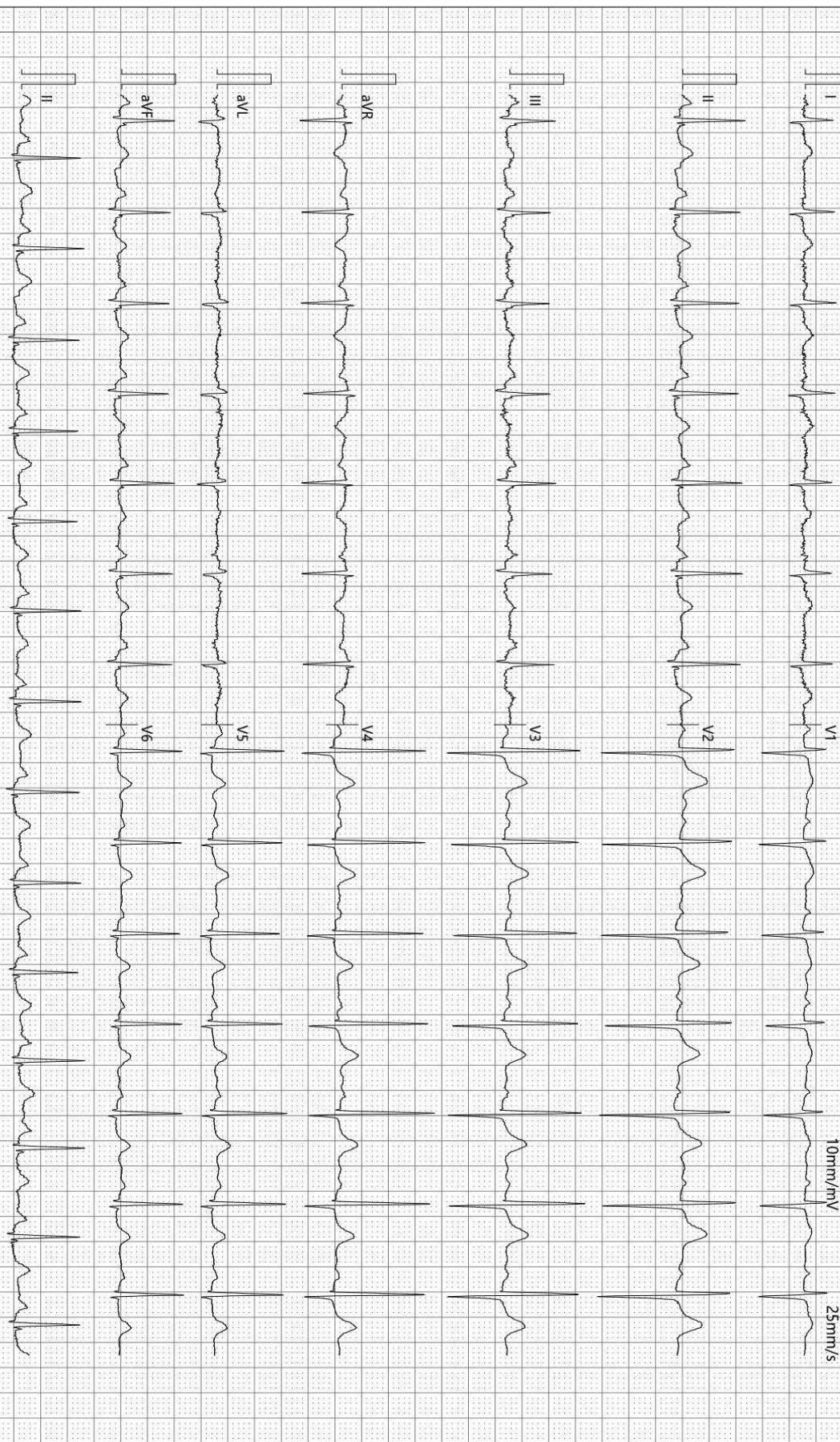
诊断结果:

- 1.窦性心律
- 2.正常心电图

诊断医生:

张之生

HR	: 84bpm	[60 ~ 100bpm]
P	: 110ms	[0 ~ 110ms]
PR	: 172ms	[120 ~ 200ms]
QRS	: 89ms	[60 ~ 100ms]
QT/QTc	: 374/443ms	[320 ~ 440/0 ~ 450ms]
P/QRS/T	: 80 / 73 / 58deg.	[0 ~ 75 / -30 ~ 90 / 0 ~ 75deg]
RV5/SV1	: 1.313/0.777mV	[0.0 ~ 2.5/0.0 ~ 2.0mV]



检查时间:2026-05-15 09:17:18

诊断时间:2026-05-15 09:28:02

SEMIP V1 90

仅供临床参考

Rich 大同瑞慈康复医院  
超声诊断图文报告

流水号: 1909210588

超声号: 2173967

姓名: 马胜利

年龄: 44 岁

性别: 男

检查设备: Vivid E95

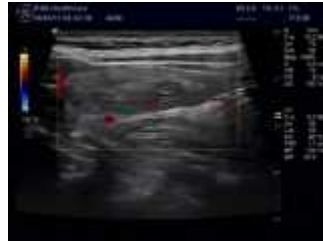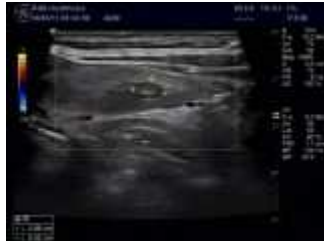体检号: 239071

申请医院: 本院

体检科室: 体检科

检查部位: 甲状腺彩超

经典图像:



影像所见:

甲状腺双侧叶形态正常, 包膜完整, 于左侧叶探及大小约 0.7\*0.4cm 囊实性结节, 边界清, 形态规则, 余实质回声均匀, CDFI: 未见异常血流信号。

双侧颈部未见明显肿大淋巴结。

影像诊断:

甲状腺左侧叶结节 TI-RADS3 级

报告医师: 李菊蓉

检查日期: 2026-05-15

审核医师:

报告日期: 2026-05-15



注: 本报告仅供临床医生参考!

地址: 大同市魏都大道 79 号。如有疑问, 请致电: 0352---2830580

Rich 大同瑞慈康复医院  
超声诊断图文报告

流水号: 1909210588

超声号: 2173979

姓名: 马胜利

年龄: 44岁

性别: 男

检查设备: Vivid E95

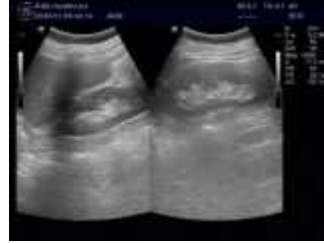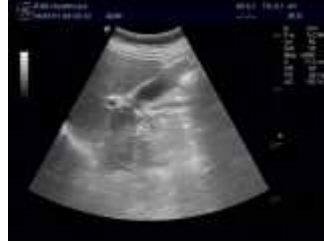体检号: 239071

申请医院: 本院

体检科室: 体检科

检查部位: 全腹彩超

经典图像:



影像所见:

肝脏大小形态正常, 包膜光滑完整, 实质回声均匀, 肝内管道系统走行清晰, 门静脉及肝内胆管不扩张。  
胆囊大小形态正常, 壁不厚、光滑, 囊内透声好, 肝外胆管不扩张。  
胰腺大小形态正常, 实质回声均匀, 主胰管不扩张。  
脾脏大小形态正常, 实质回声均匀, 脾门静脉不宽。  
双肾大小形态正常, 皮髓质分界清晰, 集合系统未见分离, 双侧输尿管未见扩张。

影像诊断:

肝、胆、脾、胰、双肾未见明显异常

报告医师: 李菊蓉

检查日期: 2026-05-15

审核医师:

报告日期: 2026-05-15



注: 本报告仅供临床医生参考!

地址: 大同市魏都大道 79 号。若有疑问, 请致电: 0352---2830580

ID 号: 1909210588

影像号: CT20260515017

姓名: 马胜利

年龄: 44 岁

性别: 男

检查设备: 西门子量子双源 CT

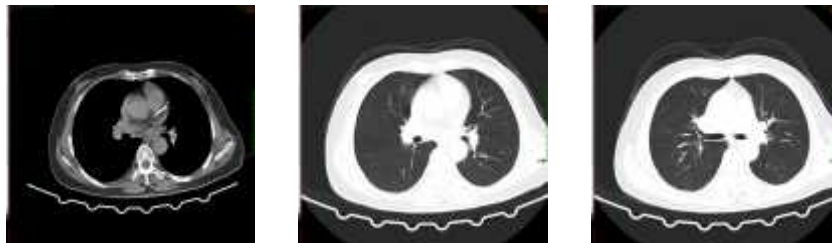体检号: 239071

申请医院: 本院

体检科室: 体检科

检查部位: CT 检查

## 经典图像:



## 影像所见:

双侧胸廓对称, 气管居中。气管及支气管未见狭窄及阻塞。双肺多发条索状高密度影; 左肺上叶尖后段 (IM113) 见钙化结节, 大小约为 0.4cm×0.4cm。双肺门不大, 形态自然。心脏及大血管大小、形态未见异常, 冠状动脉走行区可见钙化灶。纵隔内未见肿块及肿大淋巴结。胸膜无增厚, 胸膜腔内无积液。胸壁软组织及骨骼未见病变征象。

## 影像诊断:

1. 双肺局限性纤维化, 左肺上叶尖后段钙化结节
2. 冠状动脉钙化

报告医师: 张剑峰

检查日期: 2026-05-15

审核医师:

报告日期: 2026-05-15