



1908190517

大同瑞慈健康体检

报 告 册

体检编号	235135	工号	11
姓名	秦树美 1		
性别	男	年龄	42 岁
单位	上海绿地		
部门	上海绿地		
联系电话	13834407532		
体检日期	2025-03-06		

尊敬的秦树美 1 先生您好！

首先,瑞慈健康体检全体员工欢迎您的光临,并对您的信任表示衷心的感谢！

您于 2025-03-06 (体检编号: 235135) 完成健康检查,本机构的各科医生已根据您的体检项目及结果,汇总成此份健康体检报告,并经总检医生审核。据此提出对您健康状况的综合分析及建议。

瑞慈健康体检倡导“大健康、大康复”,提出“健康是第一财富 (Rich)”的人文理念。希望您仔细阅读并妥善地保管此份健康体检报告,并认真关注报告中的提示与建议,若您对报告内容有任何疑问,可直接与瑞慈健康体检客服部联系,进一步咨询。

健康体检咨询电话: 0352-2824444

客户服务咨询电话: 0352-2830597

400-6112995

瑞慈健康体检报告由下列内容组成:

第一部分:主检报告

第二部分:分科分项结果

第三部分:检验报告

第四部分:附表

主检报告

检查综述

- 1、【身高、体重、血压】 (1) 血压 165/100：本次测量血压偏高
- 2、【内科】 (1) 心脏杂音：收缩期杂音 (2) 高血压
- 3、【生化全项 1】 动脉硬化指数偏低(1.14) 高密度脂蛋白(HDL)偏高(1.61 mmol/L)
- 4、【冠状动脉 CTA】 左冠状动脉前降支中段壁冠状动脉
- 5、【CT 检查】 颅脑未见明显异常，必要时 MRI
- 6、【心电图】 1. 窦性心律 2. T 波低平(V5, V6)
- 7、【C14 检测幽门螺杆菌】 阳性+
- 8、【甲状腺彩超】 甲状腺左叶囊肿 TI-RADS II 级
- 9、【全腹彩超】 多发肝囊肿 前列腺稍增大
- 10、【尿常规】 隐血(ERY)+- 粘液丝偏高(5 /HP)

医生建议

【本次测量血压偏高】：

- (1) 高血压是指收缩期和（或）舒张期动脉血压高于正常，并连续三次不同日测量，血压都高于正常标准，可确定患高血压病。
- (2) 高血压的发病与遗传、精神过度紧张、肥胖、吸烟、酗酒、嗜盐等因素有关。血压持久增高，可导致心、脑、肾等脏器的损害。
- (3) 原发性高血压由于目前原因不明（部分与遗传有关），须终身服药降压。高血压主要危害心、脑血管和肾脏。一旦确诊“高血压”就要终生服药。
- (4) 平时应低盐（每天 5~10g）、低脂饮食（少吃动物脂肪与内脏）；忌烟限酒。遵照医嘱坚持服药，定期测量血压，宜控制在 140/90mmHg 以下，若合并有糖尿病和肾病，要把血压控制在 130/80mmHg 以下。
- (5) 血压到正常水平时，说明此时选用的降压药和治疗方案基本合适，但并不意味着高血压已被“治愈”，应坚持治疗。若盲目自行停药或间断服药，常会使血压波动很大，而加重心、脑、肾和血管的损害。
- (6) 建议您密切关注血压，保持心情舒畅，劳逸结合，适量运动，控制体重，避免过度劳累、情绪激动等。改进生活方式，适当低盐、低脂、低胆固醇饮食，戒烟酒。必要时心血管专科诊治。

【高血压】：

- (1) 高血压是指收缩期和（或）舒张期动脉血压高于正常，并连续三次不同日测量，血压都高于正常标准，可确定患高血压病。
- (2) 高血压的发病与遗传、精神过度紧张、肥胖、吸烟、酗酒、嗜盐等因素有关。血压持久增高，可导致心、脑、肾等脏器的损害。
- (3) 原发性高血压由于目前原因不明（部分与遗传有关），须终身服药降压。高血压主要危害心、脑血管和肾脏。一旦确诊“高血压”就要终生服药。
- (4) 平时应低盐（每天 5~10g）、低脂饮食（少吃动物脂肪与内脏）；忌烟限酒。遵照医嘱坚持服药，定期测量血压，宜控制在 140/90mmHg 以下，若合并有糖尿病和肾病，要把血压控制在 130/80mmHg 以下。
- (5) 血压到正常水平时，说明此时选用的降压药和治疗方案基本合适，但并不意味着高血压已被“治愈”，应坚持治疗。若盲目自行停药或间断服药，常会使血压波动很大，而加重心、脑、肾和血管的损害。
- (6) 建议您密切关注血压，保持心情舒畅，劳逸结合，适量运动，控制体重，避免过度劳累、情绪激动等。改进生活方式，适当低盐、低脂、低胆固醇饮食，戒烟酒。必要时心血管专科诊治。

【收缩期杂音】：

(1)心脏杂音是有别于平常所能听到的正常心音之外，在收缩期或者是舒张期形成的能听到的心脏声音就叫心脏杂音。

(2)心脏杂音从出现的时间大致分为两种，一是出现在心脏收缩期间，以吹风样声音为特征，称为收缩期杂音；二是出现在心脏舒张期间，以隆隆样声音为特征，称为舒张期杂音。

(3)心脏杂音在进行心脏听诊检查时可以听到。声音的强度可分为6级。1-2级杂音大部分属于生理性杂音，临床上没有实际意义，本身没有器质性心脏结构改变，完善心脏超声检查后无阳性结果，可无需治疗。

(4)3级以上杂音一般都是病理性杂音，很多都是因为患有器质性心脏疾病所致，如风湿性心脏病、高心病等都有可能引起这种表现。

(5)多数心脏杂音多伴随心脏器质性结构的改变，如先天性心脏病的房间隔缺损、室间隔缺损、动脉导管未闭、狭窄瓣膜疾病的二尖瓣狭窄、二尖瓣关闭不全等疾病，这些疾病多数情况下是需要治疗的。

【动脉硬化指数偏低】：

(1)建议内科结合临床参考。

【高密度脂蛋白(HDL)偏高】：

(1)高密度脂蛋白(HDL)主要在肝脏合成，具有抗动脉粥样硬化的功能，是冠心病的保护因子。高密度脂蛋白(HDL)能将周围组织包括动脉壁内的胆固醇运转到肝脏进行代谢，是一种抗动脉粥样硬化的血浆脂蛋白。

(2)高密度脂蛋白(HDL)的含量与心血管的发病率和病变程度呈负相关，即高密度脂蛋白(HDL)减低，患冠心病的危险性增加；高密度脂蛋白(HDL)含量增高，患冠心病的危险性降低。

(3)高密度脂蛋白(HDL)对冠心病的临床诊断是一个重要的参考指标。它的升高是临床冠心病保护因子之一，并能防治和延缓动脉粥样硬化的发展。

(4)血清中高密度脂蛋白(HDL)的降低，预示着冠心病的出现。临床上常同时测定高密度脂蛋白(HDL)和血清总胆固醇，并根据它们的比值作为冠心病的信息指标。

(5)高密度脂蛋白(HDL)减少，主要见于冠心病、冠状动脉粥样硬化、高甘油三酯血症、慢性贫血、脑血管病、糖尿病、急慢性肝炎、肝硬化等疾病。

(6)戒烟，增强运动，采用低脂、低糖饮食，少食富含脂肪、胆固醇及饱和脂肪酸的食物，多进食蔬菜、水果、豆制品、粗粮、鱼和高纤维食品。

(7)建议当高密度脂蛋白(HDL)减少时，可参考其他相关指标，积极治疗基础性疾病，往内分泌科复诊。

【粘液丝偏高】：

(1)尿常规中粘液丝是由尿路中细胞分泌出来的，在有尿路感染时分泌会明显增多，且伴有炎症细胞的出现。

(2)粘液丝偏高，可分为生理性偏高和病理性偏高两种，生理性偏高一般是由于喝水较少导致的尿液浓缩，一般在喝水后就能达到稀释的效果。

(3)病理性的粘液丝偏高是由于泌尿系炎症或者是前列腺炎导致的，需要注意观察，多喝水，同时有白细胞等炎症细胞增多时，应及时服用抗感染药物治疗。如果仅有粘液丝的增多而没有白细胞等炎症细胞增多时，尿路有炎症的可能性不大。

(4)建议平时饮食注意清淡，多喝水，少吃油腻和辛辣的食物，要注意个人清洁卫生，勤洗阴部，注意休息。

【隐血(ERY)++】：

(1)尿隐血可分为肉眼血尿和镜下血尿。肉眼血尿是指肉眼能见到血色的尿，尿液呈洗肉水色或血色，通常在1000ml尿中含有1ml血液即肉眼可见。镜下血尿是指尿的颜色正常，通过显微镜可以观察到尿液中含红细胞，通常离心沉淀后的尿液镜检每高倍视野有红细胞3个以上。

(2)尿隐血是泌尿系疾病常见的症状之一，生理情况下女性生理期、运动后等都可以引起，病理情况下大多是由泌尿系统疾病引起，如泌尿系炎症、尿路结石等，也有一些血尿是由全身性疾病或泌尿系统邻近器官所致。

(3)需要指出的是：尿液呈红色并不都是血尿，有些药物、食物都能使尿液呈红色、橙色或褐色；由于严重创伤、错误输血等大量红细胞或组织破坏，也可导致血红蛋白或肌红蛋白血尿。

(4)建议往泌尿外科进一步复查，以明确诊断。

【T波低平】：

(1)建议往心血管内科诊断治疗，定期复查。

【呼气试验检验报告阳性+】：

(1)提示幽门螺旋杆菌（HP）感染。幽门螺旋杆菌是慢性活动性胃炎的病原菌，是消化道溃疡和胃癌等疾病的重要致病因子。

(2)没有临床症状者（如中上腹不适、饱胀、反酸、恶心等），可暂不进行抗HP治疗。如果是HP感染的消化性溃疡、慢性胃炎、早期胃癌切除后和需要长期服用非甾体类抗炎药物（如阿司匹林）者，应在专科医生指导下进行抗HP治疗。

(3)建议您先进行胃镜检查，或往消化内科咨询，再决定是否进行根除治疗。

【左叶囊肿】：

(1)首次发现，应往肝胆外科复查就诊，待确诊后小于5cm者请3个月到半年复查；大于5cm者请到肝胆外科诊治。

【肝囊肿】：

(1)肝囊肿，通俗说就是肝脏中的水泡。绝大多数的肝囊肿都是先天性的，即因先天发育的某些异常导致了肝囊肿形成。

(2)肝囊肿病因大多数系肝内小胆管发育障碍所致，单发性肝囊肿的发生是由于异位胆管造成。肝囊肿生长缓慢，所以可能长期或终生无症状，其临床表现也随囊肿位置、大小、数目以及有无压迫邻近器官和有无并发症而异。

(3)肝囊肿是一种较常见的肝脏良性疾病，一般没有什么症状，也不会影响肝功。5CM以下的肝囊肿一般不需要特殊治疗。当囊肿长大到一定程度，可能会压迫胃肠道而引起症状，如上腹不适饱胀；也有因囊肿继发细菌感染而有腹痛、发热的。

(4)肝囊肿首次发现，建议作MRI或CT检查，除外肝内其它占位性病变。

(5)过大的肝囊肿，对肝脏本身或周围的器官有压迫症状的，或有炎症的，往外科治疗。

(6)已确诊为肝囊肿，动态观察，定期B超检查进行对照，监测囊肿大小。

(7)解除顾虑和紧张情绪，保持良好心态，切忌大怒。

(8)多食新鲜蔬菜和水果，保持大便通畅，防止便秘；保证营养，宜食清淡富含蛋白质的食物为主；限制饮酒。

(9)不宜剧烈运动，防止过度用力，以免增加腹腔压力。

(10)如有症状请及时就诊。

【前列腺稍增大】：

(1)前列腺增生又称前列腺肥大，增生的腺体位于膀胱颈部，会使尿路梗阻，引起尿频和排尿困难，严重影响患者的生活质量，是中老年男性的常见疾病。建议往泌尿科咨询，结合临床诊治。

【左冠状动脉前降支中段壁冠状动脉】：

(1)建议心血管科诊断治疗

汇总医生： 樊兴国

主检日期： 2025-03-11

主检医生：

分科结果

身高、体重、血压

项目名称	检查结果	项目名称	检查结果
身高	167cm	体重	63kg
血压	165/100mmHg		

***小结:**

(1) 血压 165/100: 本次测量血压偏高

操作员: 张文静

检查日期: 2025-03-06

检查医生: 名燕凌

内科

项目名称	检查结果	项目名称	检查结果
心率	72 次/min	心律	齐
心脏杂音	二尖瓣区收缩期 II 级杂音	心界	正常
肺部	正常	呼吸音	呼吸音清
啰音	未闻及	叩诊	叩诊呈清音
腹部触诊	腹部平软	发育	正常
肝胆	肋下未触及	脾脏	肋下未触及
双肾	无叩击痛	肠鸣音	正常
营养	良好	神经系统	正常
生理反射	生理反射存在	病理反射	病理反射未引出
颅神经	正常	运动功能	正常
深浅感觉	正常	既往史	高血压
其它	无异常发现		

***小结:**

(1) 心脏杂音: 收缩期杂音

(2) 高血压

操作员: 刘东斌

检查日期: 2025-03-06

检查医生: 张彬艳

外科（男）

项目名称	检查结果	项目名称	检查结果
皮肤	正常	甲状腺	无肿大
脊椎	无畸形	浅表淋巴结	无肿大
肛门	拒检	前列腺	未检
泌尿外生殖器	正常	四肢关节	未见异常
腹股沟	未见异常	足背动脉	正常
紫绀	无	色素沉着	无
脱毛	无	脱色	无
浮肿	无	皮下结节	无
头颅	正常	颈部	正常
乳腺	正常	脊柱	正常
直肠	未检	皮肤黄疸	无
四肢	活动正常	其他	无

*小结:

未见异常

操作员：谷岱清

检查日期：2025-03-06

检查医生：谷岱清

检验报告

尿常规

项目名称	检查结果	单位	参考值	提示
胆红素(BIL)	-		阴性	
隐血(ERY)	+-		阴性	
小圆上皮细胞(SRC)	0	个/u1	0--0	
维生素C	-		阴性	
异常红细胞	0	个/u1	0--3	
红细胞(正常)	1	个/u1	0--6	
鳞状上皮细胞	0	个/u1	0--0	
粘液丝	5	个/u1	0--0	↑
尿葡萄糖(GLU)	-		阴性	
酮体(KET)	-		阴性	
比重(SG)	1.025		1.003--1.030	
酸碱度(PH)	6.5		4.5--8.0	
尿蛋白质(PRO)	-		阴性	
尿胆原(URO)	-		阴性	
亚硝酸盐(NIT)	-		阴性	
尿白细胞(LEU)	-		阴性	

***小结:**

隐血(ERY) +- 粘液丝偏高(5 /HP)

操作员：王小雪 检查日期：2025-03-06 检查医生：康建忠

血常规（五分类）

项目名称	检查结果	单位	参考值	提示
白细胞(WBC)	7.44	$10^9/L$	3.5--9.5	
淋巴细胞绝对值(LY#)	2.65	$10^9/L$	1.1--3.2	

淋巴细胞百分比 (LY%)	35.7	%	20--50
中性粒细胞绝对值 (GR#)	4.16	$10^9/L$	1.8--6.3
中性粒细胞百分比 (GR%)	55.9	%	40--75
嗜碱性粒细胞绝对值 (BA#)	0.01	$10^9/L$	0--0.06
嗜碱性粒细胞百分比 (BA%)	0.1	%	0--1.0
嗜酸性粒细胞绝对值 (EO#)	0.09	$10^9/L$	0.02--0.52
嗜酸性粒细胞百分比 (EO%)	1.2	%	0.4--8.0
血小板 (PLT)	207	$10^9/L$	125--350
血小板分布宽度 (PDW)	16.2	%	15--17
平均血小板体积 (MPV)	9.7	f1	6.0--14.0
血小板压积 (PCT)	0.201	%	0.11--0.28
红细胞 (RBC)	5.24	$10^{12}/L$	4.3--5.8
血红蛋白	165	g/L	130--175
红细胞压积 (HCT)	49.6	%	40--50
红细胞平均体积 (MCV)	94.6	f1	82--100
平均血红蛋白含量 (MCH)	31.4	pg	27--34
平均血红蛋白浓度 (MCHC)	332	g/L	316--354
单核细胞绝对值 (MO#)	0.53	$10^9/L$	0.1--0.60
单核细胞百分比 (MO%)	7.1	%	3--10
红细胞分布宽度标准差 (RDW-SD)	43.8	f1	35--56
红细胞分布宽度变异系数 (RDW-CV)	12.4	%	10.6--16.6
大血小板比率	23.1	%	11--45
大血小板数目	48	$10^9/L$	30--90
未成熟粒细胞数目	0.01	$10^9/L$	0--999
未成熟粒细胞百分比	0.1	%	0--100
有核红细胞数目	0.000	$10^9/L$	0--9999
有核红细胞百分比	0.00	/100WBC	0--9999

*小结:

未见异常

操作员：赵伟 检查日期：2025-03-06 检查医生：康建忠

尿沉渣

项目名称	检查结果	单位	参考值	提示
白细胞尿	5	个/u1	0--13	
上皮细胞(EC)	0	/HP	0--28	
管型(CAST)	0	个/u1	0--1	
霉菌(尿)	0	/HP	0--0	
结晶	0	/HP	0--10	
透明度(CLA)	清亮			
胆红素(BIL)	-		阴性	
颜色(Colour)	淡黄色			
红细胞(尿)(RBC)	1	个/u1	0--6	

*小结:

未见异常

操作员：王小雪 检查日期：2025-03-06 检查医生：康建忠

生化全项 1

项目名称	检查结果	单位	参考值	提示
碳酸氢根(HCO3)	23.20	mmol/L	22--29	
总蛋白(T PROT)	73.8	g/L	65--85	
白蛋白(ALB)	44.50	g/L	40--55	
球蛋白(GLB)	29.30	g/L	15--35	
白蛋白/球蛋白(ALB/GLB)	1.52		1.0--2.5	
碱性磷酸酶(ALP)	65.0	U/L	45--125	
肌酐(CREA)	73.90	umol/L	57--97	
尿酸(UA)	294.00	umol/L	200--420	
钾(K)	4.52	mmol/L	3.5--5.5	

钠 (Na)	139.3	mmol/L	136--145	
氯 (Cl)	96.9	mmol/L	96--108	
钙 (Ca)	2.30	mmol/L	2.11--2.52	
乳酸脱氢酶 (LDH)	139.00	U/L	120--250	
淀粉酶 (AMY)	86.00	IU/L	35--135	
葡萄糖 (GLU)	5.15	mmol/L	3.89--6.1	
总胆红素 (TBIL)	7.30	umol/L	0--26	
直接胆红素 (DBIL)	4.1	umol/L	0--8.0	
间接胆红素 (IBIL)	3.20	umol/L	0--17.39	
丙氨酸氨基转移酶 (ALT)	18.00	U/L	9--50	
门冬氨酸氨基转移酶 (AST)	23.00	U/L	15--40	
尿素测定 (Urea)	5.09	mmol/L	3.1--8.0	
肌酸激酶 (CK)	101.00	U/L	50--310	
α-羟丁酸脱氢酶	107.00	U/L	72--182	
C 反应蛋白	0.30	mg/dl	0--3	
动脉硬化指数	1.14		1.31--3.19	↓
谷草比谷丙	1.28		0.4--2.5	
总胆固醇 (CHOL)	4.54	mmol/L	2.59--5.2	
甘油三脂 (TG)	1.14	mmol/L	0.7--1.7	
低密度脂蛋白 (LDL)	1.83	mmol/L	0--4.13	
高密度脂蛋白 (HDL)	1.61	mmol/L	0.77--1.55	↑

***小结:**

动脉硬化指数偏低(1.14) 高密度脂蛋白(HDL)偏高(1.61 mmol/L)

操作员：祁佳佳 检查日期:2025-03-06

检查医生:康建忠

大同瑞慈康复医院 12号联心电图报告

秦树美1 男 42岁

体检号:

病床号:

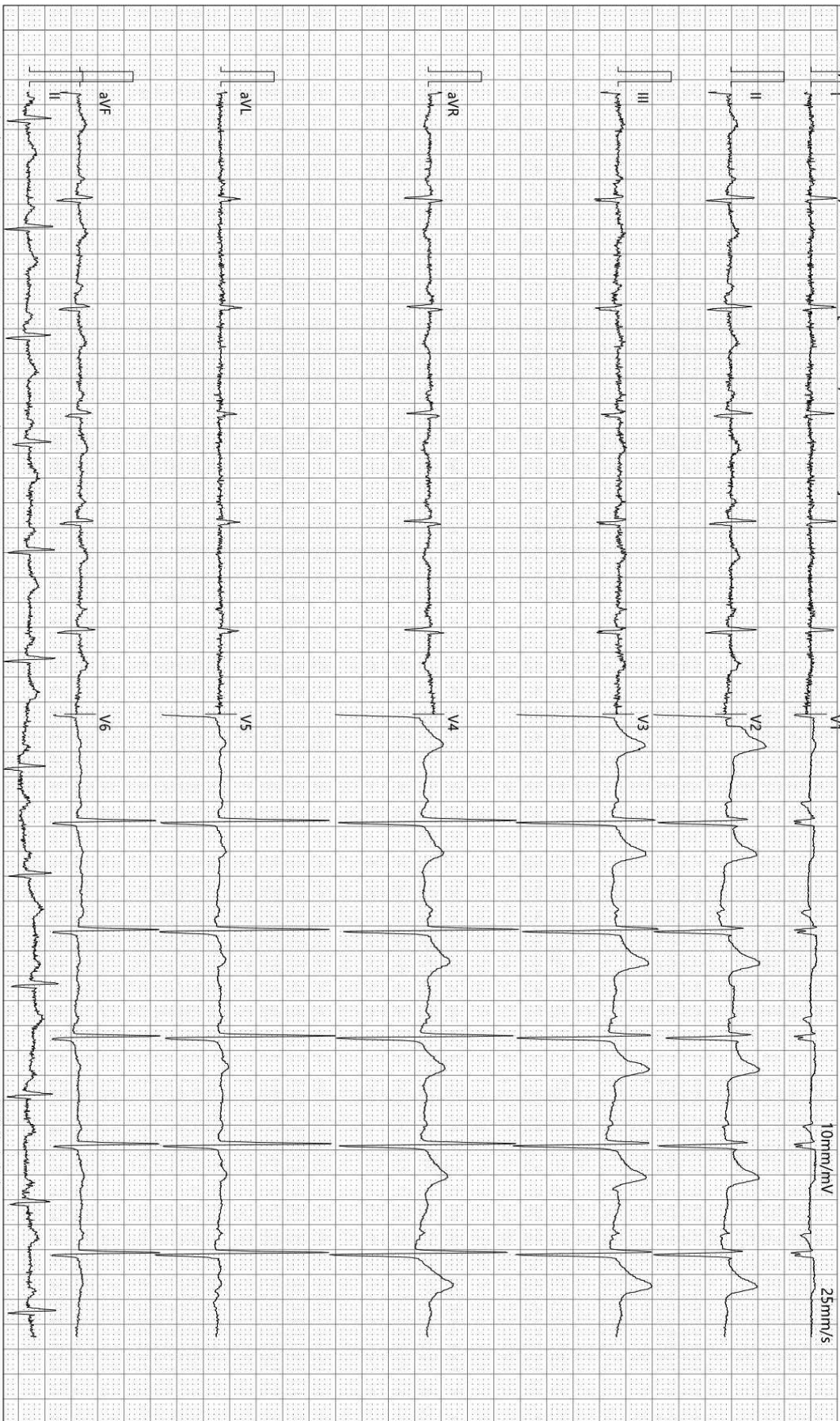
诊断结果:

- 1.窦性心律
- 2.T波低平(V5,V6)

诊断医生:

张之生

HR : 69bpm [60~100bpm]
 P : 115 f ms [0~110ms]
 PR : 167ms [120~200ms]
 QRS : 86ms [60~100ms]
 QT/QTc : 387/415ms [320~440/0~450ms]
 P/QRS/T : 58/18/69deg. [0~75/-30~90/0~75deg]
 RV5/SV1 : 2.143/0.335mV [0.0~2.5/0.0~2.0mV]



检查时间:2025-03-06 09:47:46

诊断时间:2025-03-06 09:50:14

SEMIP V1 90

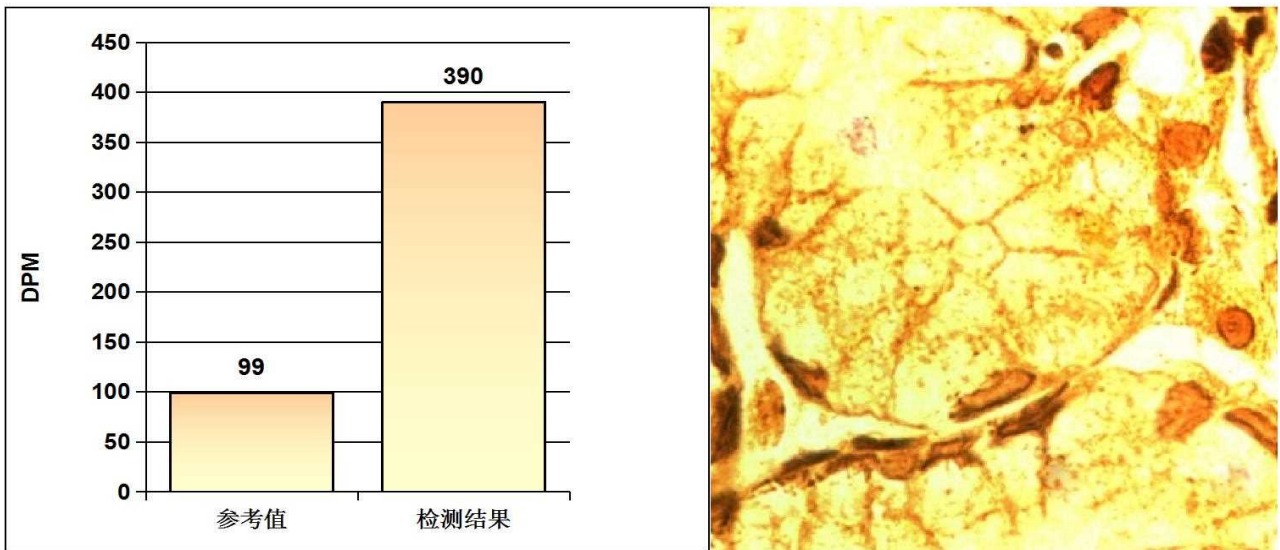
仅供临床参考

大同瑞慈康复医院

¹⁴C呼气试验检验报告

姓名	秦树美1	年龄	42	性别	男
住院号	0	日期	2025/3/6 10:00:15	电话	0
送检医生	曹居杰	样品编号	3811	编号	1908190517

¹⁴C呼气试验



阳性参考值 (Disintegrations Per Minute(DPM)):

DPM值:	dpm > 2499	阳性++++
	1499 < dpm ≤ 2499	阳性+++
	499 < dpm ≤ 1499	阳性++
	149 < dpm ≤ 499	阳性+
	dpm ≤ 99	阴性
	99 < dpm ≤ 149	不确定

检测结果: **dpm= 390** **阳性+**

医生建议: 请接受正规的根除幽门螺杆菌(HP)的治疗, 并在治疗结束后一个月内复查; 注意保持健康及规律饮食!

温馨提示: 您本次检测的结果为阳性

检测医生: _____ 曹居杰

Rich 大同瑞慈康复医院
超声诊断图文报告

流水号: 1908190517

超声号: 1805953

姓名: 秦树美 1

年龄: 42 岁

性别: 男

检查设备: Vivid E95

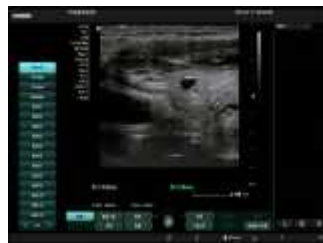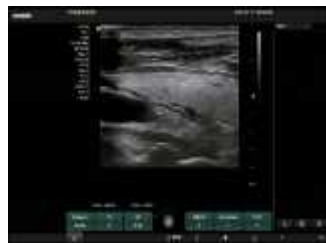体检号: 235135

申请医院: 本院

体检科室: 体检科

检查部位: 甲状腺彩超

经典图像:



影像所见:

甲状腺双侧叶形态正常, 包膜完整, 左侧叶实质内探及大小约 0.7*0.4cm 囊性无回声区, 形态规则, 边界清, 内透声好, 余实质回声均匀, CDFI: 未见异常血流信号。

双侧颈部未见明显肿大淋巴结。

影像诊断:

甲状腺左叶囊肿 TI-RADS II 级

报告医师: 柴芳

检查日期: 2025-03-06

审核医师: 柴芳

报告日期: 2025-03-06



注: 本报告仅供临床医生参考!

地址: 大同市魏都大道 79 号。如有疑问, 请致电: 0352---2830580

Rich 大同瑞慈康复医院
超声诊断图文报告

流水号: 1908190517

超声号: 1805955

姓名: 秦树美 1

年龄: 42 岁

性别: 男

检查设备: Vivid E95

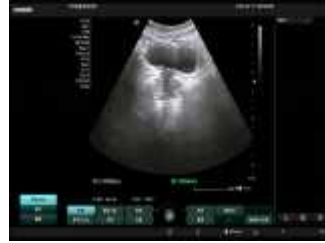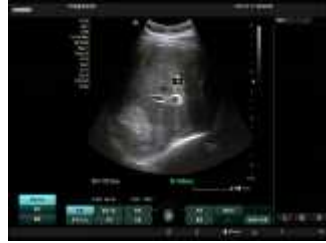体检号: 235135

申请医院: 本院

体检科室: 体检科

检查部位: 全腹彩超

经典图像:



影像所见:

肝脏大小形态正常, 包膜光滑完整, 肝实质内探及数个囊性无回声区, 较大者约 1.5*1.0cm, 边界清, 内透声好, 余实质回声均匀, 肝内管道系统走行清晰, 门静脉及肝内胆管不扩张。

胆囊大小形态正常, 壁不厚、光滑, 囊内透声好, 肝外胆管不扩张。

胰腺大小形态正常, 实质回声均匀, 主胰管不扩张。

脾脏大小形态正常, 实质回声均匀, 脾门静脉不宽。

双肾大小形态正常, 皮髓质分界清晰, 集合系统未见分离, 双侧输尿管未见扩张。

膀胱充盈佳, 未见明显异常。

前列腺形态饱满, 大小约 4.1*3.5*3.1cm, 实质回声欠均匀。

影像诊断:

多发肝囊肿

前列腺稍增大

报告医师: 柴芳

检查日期: 2025-03-06

审核医师: 柴芳

报告日期: 2025-03-06



注: 本报告仅供临床医生参考!

地址: 大同市魏都大道 79 号。若有疑问, 请致电: 0352---2830580

ID 号: 1908190517

影像号: CT20250306043

姓名: 秦树美 1

年龄: 42 岁

性别: 男

检查设备: 西门子量子双源 CT

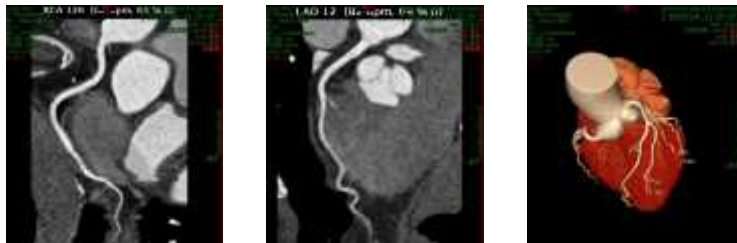体检号: 235135

申请医院: 本院

体检科室: 体检科

检查部位: 冠状动脉 CTA

经典图像:



影像所见:

冠状动脉起源正常, 冠状动脉发育呈右优势型。

左冠状动脉前降支中段穿过心肌走行, 主干、对角支及回旋支管壁光滑, 未见钙化及非钙化斑块, 管腔未见狭窄及闭塞。

右冠状动脉、后降支及左室后支管壁光滑, 未见钙化及非钙化斑块, 管腔未见狭窄及闭塞。

影像诊断:

左冠状动脉前降支中段壁冠状动脉

[提示] 冠状动脉狭窄程度表述: 轻度 (25-49%) 中度 (50-69%) 重度 (70-99%) 闭塞 (100%)

报告医师: 蒋聪明

检查日期: 2025-03-06

审核医师: 叶道斌

报告日期: 2025-03-06

ID 号: 1908190517

影像号: CT20250306044

姓名: 秦树美 1

年龄: 42 岁

性别: 男

检查设备: 西门子量子双源 CT

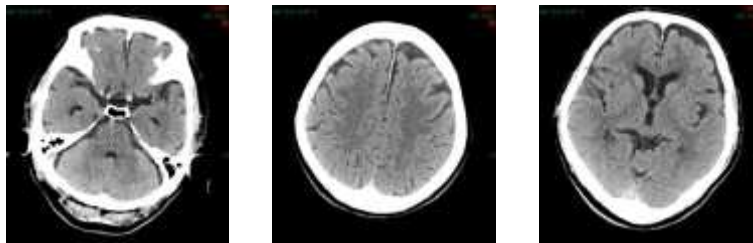体检号: 235135

申请医院: 本院

体检科室: 体检科

检查部位: CT 检查

经典图像:



影像所见:

颅脑结构双侧对称, 脑实质内未见异常密度。中线结构居中。脑沟、裂、池及脑室系统等未见异常。

影像诊断:

颅脑未见明显异常, 必要时 MRI

报告医师: 剧艳军

检查日期: 2025-03-11

审核医师: 剧艳军

报告日期: 2025-03-11