



检 查 结 果

姓名	宋美云
性别	女
年龄	55岁
联系电话	13935228015
体检日期	2026-04-24

检验报告

尿常规

项目名称	检查结果	单位	参考值	提示
胆红素(BIL)	-			
隐血(ERY)	-			
小圆上皮细胞(SRC)	0	个/u1	0.000-0.001	
维生素C	-			
异常红细胞	0	个/u1	0.000-3.000	
红细胞(正常)	0	个/u1	0.000-6.000	
鳞状上皮细胞	0	个/u1	0.000-0.001	
粘液丝	0	个/u1	0.000-0.001	
尿葡萄糖(GLU)	-			
酮体(KET)	-			
比重(SG)	1.010		1.003-1.030	
酸碱度(PH)	7.0		4.600-8.000	
尿蛋白质(PRO)	-			
尿胆原(URO)	-			
亚硝酸盐(NIT)	-			
尿白细胞(LEU)	-			

*小结:

未见异常

操作员：刘慧芳 检查日期：2026-05-06 检查医生：

血常规（五分类）

项目名称	检查结果	单位	参考值	提示
白细胞(WBC)	5.07	$10^9/L$	3.5--9.5	
淋巴细胞绝对值(LY#)	2.07	$10^9/L$	1.1--3.2	

淋巴细胞百分比 (LY%)	40.8	%	20--50
中性粒细胞绝对值 (GR#)	2.57	$10^9/L$	1.8--6.3
中性粒细胞百分比 (GR%)	50.7	%	40--75
嗜碱性粒细胞绝对值 (BA#)	0.01	$10^9/L$	0--0.06
嗜碱性粒细胞百分比 (BA%)	0.2	%	0--1.0
嗜酸性粒细胞绝对值 (EO#)	0.11	$10^9/L$	0.02--0.52
嗜酸性粒细胞百分比 (EO%)	2.1	%	0.4--8
血小板 (PLT)	262	$10^9/L$	125--350
血小板分布宽度 (PDW)	11.2	f1	9.0--17
平均血小板体积 (MPV)	9.7	f1	6.0--14.0
血小板压积 (PCT)	0.253	%	0.11--0.28
红细胞 (RBC)	4.50	$10^{12}/L$	3.8--5.1
血红蛋白	137	g/L	115--150
红细胞压积 (HCT)	42.9	%	35--45
红细胞平均体积 (MCV)	95.4	f1	82--100
平均血红蛋白含量 (MCH)	30.6	pg	27--34
平均血红蛋白浓度 (MCHC)	320	g/L	316--354
单核细胞绝对值 (MO#)	0.31	$10^9/L$	0.1--0.6
单核细胞百分比 (MO%)	6.2	%	3--10
红细胞分布宽度标准差 (RDW-SD)	46.7	f1	35--56
红细胞分布宽度变异系数 (RDW-CV)	13.7	%	10.6--16.6
大血小板比率	24.1	%	11--45
大血小板数目	63	$10^9/L$	30--90
未成熟粒细胞数目	0.00	$10^9/L$	0--0.6
未成熟粒细胞百分比	0.1	%	0--10
有核红细胞数目	0.000	$10^9/L$	0--9999
有核红细胞百分比	0.00	/100WBC	0--9999

*小结:

未见异常

操作员：祁佳佳 检查日期：2026-04-24 检查医生：

血 HP 检测

项目名称	检查结果	单位	参考值	提示
幽门螺旋杆菌抗体检测	阴性 (-)		阴性 (-)	

***小结:**

未见异常

操作员：祁佳佳 检查日期：2026-04-24 检查医生：

肾功三项

项目名称	检查结果	单位	参考值	提示
肌酐 (CREA)	59.40	umol/L	41--73	
尿酸 (UA)	256.00	umol/L	140--340	
尿素测定 (Urea)	5.20	mmol/L	2.6--7.5	

***小结:**

未见异常

操作员：孙钰 检查日期：2026-04-24 检查医生：

空腹血糖

项目名称	检查结果	单位	参考值	提示
葡萄糖 (GLU)	5.90	mmol/L	3.89--6.1	

***小结:**

未见异常

操作员：孙钰 检查日期：2026-04-24 检查医生：

生殖道微生态

项目名称	检查结果	单位	参考值	提示
线索细胞	-			
清洁度	II			

上皮细胞(白带)	+			
滴虫	-			
G-球菌	-			
霉菌	-			
G-杆菌	-			
G+杆菌	-			
G+球菌	-			

***小结:**

上皮细胞(白带)+/HP

操作员：祁佳佳 检查日期:2026-04-25 检查医生:

尿沉渣

项目名称	检查结果	单位	参考值	提示
白细胞尿	4	个/u1	0.000-13.000	
上皮细胞(EC)	0	/HP	0.000-28.000	
管型(CAST)	0	个/u1	0.000-1.000	
霉菌(尿)	0	/HP	0.000-0.001	
结晶	0	/HP	0.000-10.000	
透明度(CLA)	清亮			
胆红素(BIL)	-			
颜色(Colour)	淡黄色			
红细胞(尿)(RBC)	0	个/u1	0.000-6.000	

***小结:**

未见异常

操作员：刘慧芳 检查日期:2026-05-06 检查医生:

血脂四项

项目名称	检查结果	单位	参考值	提示
动脉硬化指数	1.47		1.31--3.19	

总胆固醇 (CHOL)	5.10	mmol/L	2.59--5.2	
甘油三脂 (TG)	1.33	mmol/L	0.7--1.7	
低密度脂蛋白 (LDL)	2.51	mmol/L	0--4.13	
高密度脂蛋白 (HDL)	1.71	mmol/L	0.77--1.55	↑

***小结:**

高密度脂蛋白 (HDL) 偏高(1.71 mmol/L)

操作员：孙钰 检查日期:2026-04-24 检查医生:

肝功能三项

项目名称	检查结果	单位	参考值	提示
γ-谷氨酰转肽酶 (GGT)	37.0	U/L	7--45	
丙氨酸氨基转移酶 (ALT)	20.00	U/L	7--40	
门冬氨酸氨基转移酶 (AST)	20.00	U/L	13--35	
谷草比谷丙	1.00		0.4--2.5	

***小结:**

未见异常

操作员：孙钰 检查日期:2026-04-24 检查医生:

大同现代医学检验实验室

液基薄层细胞学图文报告

ID: 2026128947

病理号: 115261

姓名: 宋美云

性别: 女

年龄: 55岁

送检科室:

电话号码: 13935228015

床号:

病历号:

体检号: 1908140597

送检医院: 大同瑞慈康复体检

送检日期: 2026-04-24

末次月经:

送检医生:

采样日期:

报告日期: 2026-04-24

标本满意度: 满意

细胞量: >45%

红细胞:

经期样本:

颈管细胞:

化生细胞:

鳞状细胞:

宫颈柱状细胞:

未见上皮内病变/恶性细胞:

正常范围内:

- 良性反应性改变:
- 炎症:
 - 轻度:
 - 中度:
 - 重度:
 - 放疗:
 - 妊娠:
 - 萎缩性:
 - 宫内避孕器:
 - 其他:

病原体: 滴虫感染: 念珠菌感染: 细菌感染:

提示 HPV 感染: 疱疹病毒感染:

鳞状上皮细胞分析:

- 非典型鳞状细胞:
- 倾向上皮内瘤变:
 - 倾向良性反应性改变:
 - 不能明确意义(ASC-US):
 - 不排除高度病变(ASC-H):
- 上皮内低度病变: 鳞癌:
- 上皮内高度病变:
- CIN2:
 - CIN3:

腺上皮细胞分析:

非典型腺细胞:

- 宫内膜:
- 来源不明:

非典型腺细胞(宫颈管):

- 倾向原位腺癌:
- 不能明确意义:
- 倾向良性反应性改变:

腺癌:

- 宫颈管:
- 宫内膜:
- 其它:

炎细胞:

- 轻度:
- 中度:
- 重度:

可疑腺癌:

诊断意见: 未见上皮内病变或恶性细胞 (NILM)。

建议:

报告医师: 张荣生

地址: 大同市魏都大道 79 号, 本报告医师签字后有效
咨询: 0352-2830587 4006-122-995

妇科细胞学是筛查项目, 出于技术原因, 可能会有假阴性结果, 本检测仅对来样负责, 如果对结果有疑义, 请在收到报告 7 天内与我们联系。

体检科 12导联心电图报告

宋美云 女 55岁

体检号:

病床号:

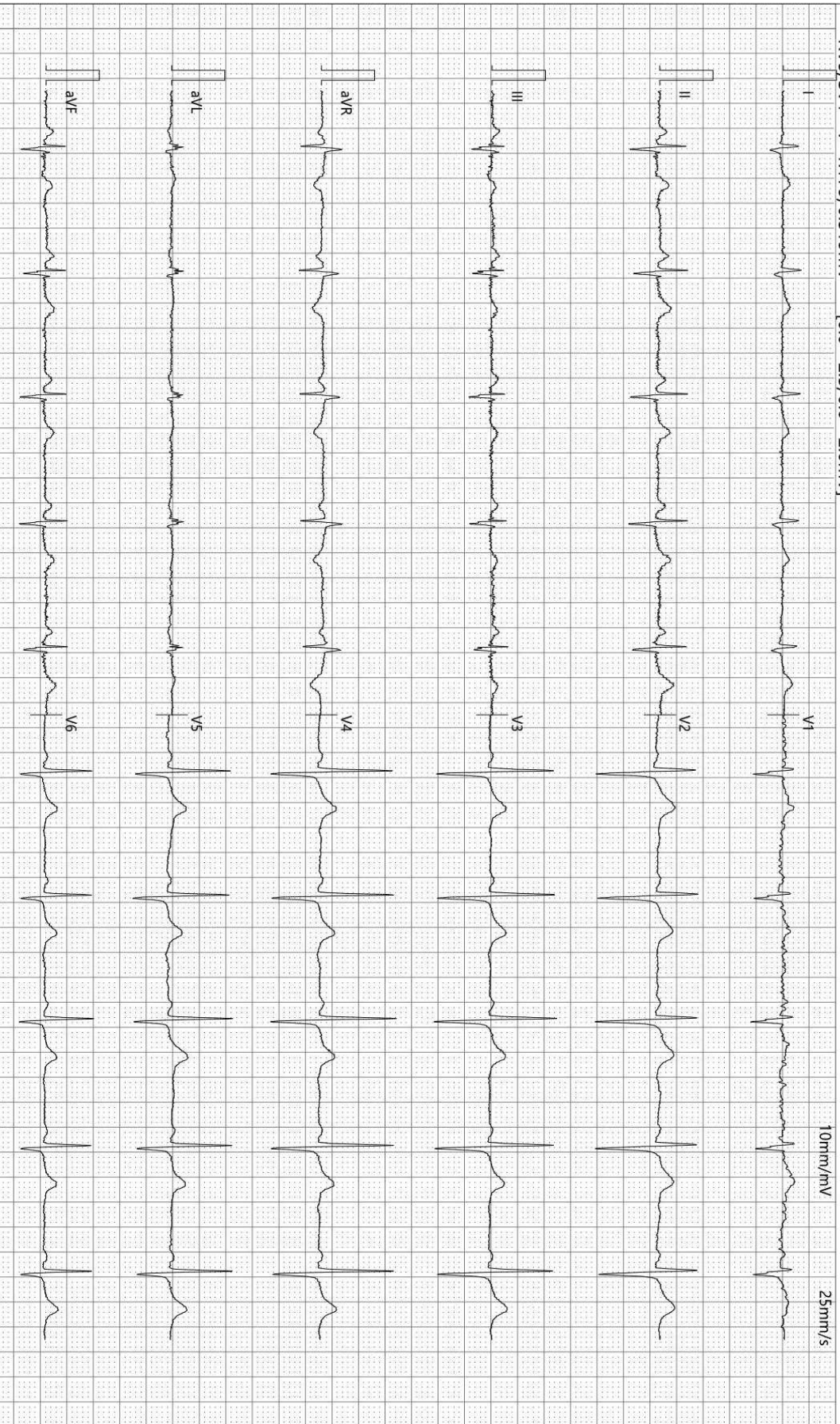
诊断结果:

窦性心动过缓

诊断医生:

陶志峰

HR : 59 ↓ bpm [60 ~ 100bpm]
P : 120 ↑ ms [0 ~ 110ms]
PR : 155ms [120 ~ 200ms]
QRS : 95ms [60 ~ 100ms]
QT/QTc : 421/418ms [320 ~ 440/0 ~ 460ms]
P/QRS/T : 81 ↑ /34/54deg. [0 ~ 75/-30 ~ 90/0 ~ 75deg]
RV5/SV1 : 1.179/0.519mV [0.0 ~ 2.5/0.0 ~ 2.0mV]



检查时间:2026-04-24 08:20:07

诊断时间:2026-04-24 08:28:33

SEMIP V1.90

仅供临床参考

Rich 大同瑞慈康复医院
超声诊断图文报告

流水号: 1908140597

超声号: 2161118

姓名: 宋美云

年龄: 55 岁

性别: 女

检查设备: Vivid E95

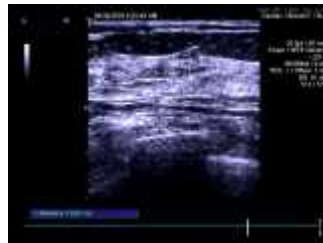
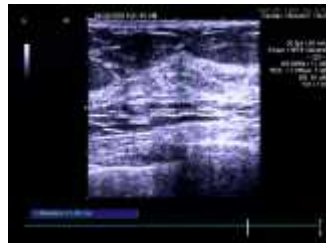
体检号: 234315

申请医院: 本院

体检科室: 体检科

检查部位: 乳腺彩超

经典图像:



影像所见:

双侧乳腺腺体层次清晰, 右乳腺体厚 1.0cm, 左乳腺体厚 1.0cm, 乳导管未见扩张, 未见明显占位性病变, CDFI: 未见异常血流信号。

双侧腋下未见明显肿大淋巴结。

影像诊断:

双侧乳腺未见明显异常

报告医师: 李菊蓉

检查日期: 2026-04-24

审核医师:

报告日期: 2026-04-24



注: 本报告仅供临床医生参考!

地址: 大同市魏都大道 79 号。若有疑问, 请致电: 0352---2830580

Rich 大同瑞慈康复医院
超声诊断图文报告

流水号: 1908140597

超声号: 2161121

姓名: 宋美云

年龄: 55岁

性别: 女

检查设备: Vivid E95

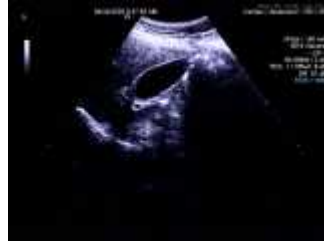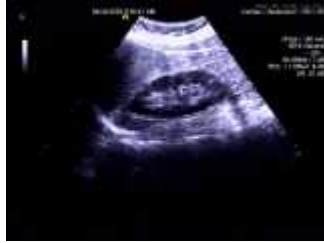体检号: 234315

申请医院: 本院

体检科室: 体检科

检查部位: 全腹彩超

经典图像:



影像所见:

肝脏大小形态正常, 包膜光滑完整, 实质回声均匀, 肝内管道系统走行清晰, 门静脉及肝内胆管不扩张。
胆囊大小形态正常, 壁不厚、光滑, 囊内透声好, 肝外胆管不扩张。
胰腺大小形态正常, 实质回声均匀, 主胰管不扩张。
脾脏大小形态正常, 实质回声均匀, 脾门静脉不宽。
双肾大小形态正常, 皮髓质分界清晰, 集合系统未见分离, 双侧输尿管未见扩张。
膀胱未充盈。

影像诊断:

肝、胆、脾、胰、双肾未见明显异常

报告医师: 李菊蓉

检查日期: 2026-04-24

审核医师:

报告日期: 2026-04-24



注: 本报告仅供临床医生参考!

地址: 大同市魏都大道 79 号。若有疑问, 请致电: 0352---2830580

ID 号: 1908140597

影像号: CT20260424013

姓名: 宋美云

年龄: 55 岁

性别: 女

检查设备: 西门子量子双源 CT

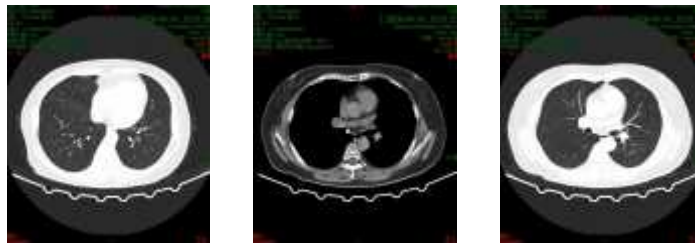体检号: 234315

申请医院: 本院

体检科室: 体检科

检查部位: CT 检查

经典图像:



影像所见:

双侧胸廓对称, 气管居中。气管及支气管未见狭窄及阻塞。左肺下叶后基底段 (IM222/36) 见一实性结节, 大小约为 0.3cm×0.2cm, 边界清晰。右肺中、下叶见多发钙化结节, 较大者位于右肺中叶外侧段 (IM171/27), 大小约为 0.6cm×0.5cm, 边界清晰。双肺门不大, 形态自然。心脏及大血管大小、形态未见异常。纵隔内未见肿块及肿大淋巴结。胸膜无增厚, 胸膜腔内无积液。胸壁软组织未见病变征象。右锁骨胸骨端见密度局限性增高, 胸锁关节见气体密度, 关节面见囊状低密度。

扫及腰 1 椎体上缘局限性凹陷。

影像诊断:

1. 两肺多发纤维硬结灶、钙化灶
2. 右胸锁关节退行变
3. 腰 1 椎体上缘局限性凹陷, 建议腰椎检查

报告医师: 张剑峰

检查日期: 2026-04-25

审核医师:

报告日期: 2026-04-25