



1809110694

检 查 结 果

姓名	王平军 1
性别	男
年龄	51 岁
联系电话	13835204446
体检日期	2026-04-19

检验报告

ID号: 1809110694

影像号: CT20260418103

姓名: 王平军 1

年龄: 51 岁

性别: 男

检查设备: 西门子量子双源 CT

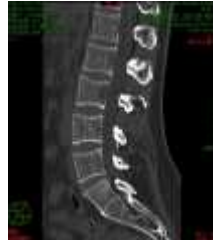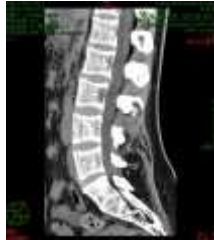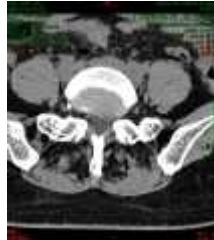体检号: 188301

申请医院: 本院

体检科室: 体检科

检查部位: 腰椎双源 CT

经典图像:



影像所见:

腰椎生理曲度存在, 序列整齐, 腰 1-腰 5 椎体边缘整齐。腰 5-骶 1 椎间盘层面见超出椎体边缘环形软组织密度影, 硬膜囊受压, 双侧椎间孔变窄。硬膜囊内未见异常密度影。黄韧带无肥厚。椎旁软组织未见异常。

影像诊断:

腰 5-骶 1 椎间盘膨出

报告医师: 张剑峰

检查日期: 2026-04-19

审核医师:

报告日期: 2026-04-19

ID 号: 1809110694

影像号: CT20260418101

姓名: 王平军 1

年龄: 51 岁

性别: 男

检查设备: 西门子量子双源 CT

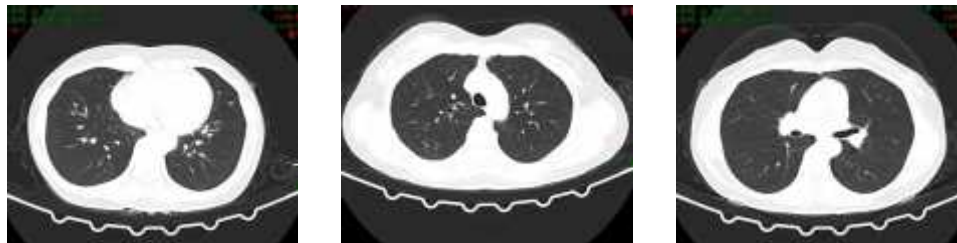
体检号: 188301

申请医院: 本院

体检科室: 体检科

检查部位: 肺部双源 CT

经典图像:



影像所见:

双侧胸廓对称, 气管居中。气管及支气管未见狭窄及阻塞。左肺下叶前内基底段 (IM262) 见部分实性结节, 大小约为 0.5cm×0.5cm。右肺中叶见纤维索条影。双肺门不大, 形态自然。心脏及大血管大小、形态未见异常。纵隔内未见肿块及肿大淋巴结。胸膜无增厚, 胸膜腔内无积液。胸壁软组织及骨骼未见病变征象。

影像诊断:

1. 左肺下叶前内基底段部分实性结节, 建议随诊复查 (6 个月)
2. 右肺中叶局限性纤维化灶

报告医师: 张剑峰

检查日期: 2026-04-19

审核医师:

报告日期: 2026-04-19