



检 查 结 果

| | |
|------|-------------|
| 姓名 | 安同生 |
| 性别 | 男 |
| 年龄 | 52岁 |
| 联系电话 | 18535218666 |
| 体检日期 | 2026-05-28 |

检验报告

尿常规

| 项目名称 | 检查结果 | 单位 | 参考值 | 提示 |
|-------------|-------|------|--------------|----|
| 胆红素(BIL) | - | | 阴性 | |
| 隐血(ERY) | ++ | | 阴性 | |
| 小圆上皮细胞(SRC) | 0 | 个/u1 | 0--0 | |
| 维生素C | - | | 阴性 | |
| 异常红细胞 | 0 | 个/u1 | 0--3 | |
| 红细胞(正常) | 0 | 个/u1 | 0--6 | |
| 鳞状上皮细胞 | 0 | 个/u1 | 0--0 | |
| 粘液丝 | 0 | 个/u1 | 0--0 | |
| 尿葡萄糖(GLU) | - | | 阴性 | |
| 酮体(KET) | - | | 阴性 | |
| 比重(SG) | 1.025 | | 1.003--1.030 | |
| 酸碱度(PH) | 6.5 | | 4.5--8.0 | |
| 尿蛋白质(PRO) | 1+ | | 阴性 | |
| 尿胆原(URO) | - | | 阴性 | |
| 亚硝酸盐(NIT) | - | | 阴性 | |
| 尿白细胞(LEU) | 2+ | | 阴性 | |

*小结:

隐血(ERY)++ 尿蛋白质(PRO)1+ 尿白细胞(LEU)2+

操作员：祁佳佳 检查日期：2026-05-28 检查医生：

血常规（五分类）

| 项目名称 | 检查结果 | 单位 | 参考值 | 提示 |
|--------------|------|----------|----------|----|
| 白细胞(WBC) | 5.01 | $10^9/L$ | 3.5--9.5 | |
| 淋巴细胞绝对值(LY#) | 1.41 | $10^9/L$ | 1.1--3.2 | |

| | | | | |
|----------------------|-------|-------------|------------|---|
| 淋巴细胞百分比 (LY%) | 28.2 | % | 20--50 | |
| 中性粒细胞绝对值 (GR#) | 2.96 | $10^9/L$ | 1.8--6.3 | |
| 中性粒细胞百分比 (GR%) | 59.1 | % | 40--75 | |
| 嗜碱性粒细胞绝对值 (BA#) | 0.01 | $10^9/L$ | 0--0.06 | |
| 嗜碱性粒细胞百分比 (BA%) | 0.1 | % | 0--1.0 | |
| 嗜酸性粒细胞绝对值 (EO#) | 0.27 | $10^9/L$ | 0.02--0.52 | |
| 嗜酸性粒细胞百分比 (EO%) | 5.4 | % | 0.4--8 | |
| 血小板 (PLT) | 226 | $10^9/L$ | 125--350 | |
| 血小板分布宽度 (PDW) | 9.8 | f1 | 9.0--17 | |
| 平均血小板体积 (MPV) | 9.4 | f1 | 6.0--14.0 | |
| 血小板压积 (PCT) | 0.212 | % | 0.11--0.28 | |
| 红细胞 (RBC) | 4.46 | $10^{12}/L$ | 4.3--5.8 | |
| 血红蛋白 | 124 | g/L | 130--175 | ↓ |
| 红细胞压积 (HCT) | 38.8 | % | 40--50 | ↓ |
| 红细胞平均体积 (MCV) | 86.9 | f1 | 82--100 | |
| 平均血红蛋白含量 (MCH) | 27.7 | pg | 27--34 | |
| 平均血红蛋白浓度 (MCHC) | 319 | g/L | 316--354 | |
| 单核细胞绝对值 (MO#) | 0.36 | $10^9/L$ | 0.1--0.6 | |
| 单核细胞百分比 (MO%) | 7.2 | % | 3--10 | |
| 红细胞分布宽度标准差 (RDW-SD) | 45.9 | f1 | 35--56 | |
| 红细胞分布宽度变异系数 (RDW-CV) | 15.0 | % | 11.6--16.6 | |
| 大血小板比率 | 21.1 | % | 11--45 | |
| 大血小板数目 | 48 | $10^9/L$ | 30--90 | |
| 未成熟粒细胞数目 | 0.00 | $10^9/L$ | 0--0.6 | |
| 未成熟粒细胞百分比 | 0.0 | % | 0--10 | |
| 有核红细胞数目 | 0.002 | $10^9/L$ | 0--9999 | |
| 有核红细胞百分比 | 0.04 | /100WBC | 0--9999 | |

*小结:

血红蛋白偏低(124 g/L) 红细胞压积(HCT)偏低(38.8 %)

操作员：祁佳佳 检查日期：2026-05-28 检查医生：

血 HP 检测

| 项目名称 | 检查结果 | 单位 | 参考值 | 提示 |
|------------|--------|----|--------|----|
| 幽门螺旋杆菌抗体检测 | 阴性 (-) | | 阴性 (-) | |

***小结:**

未见异常

操作员：祁佳佳 检查日期：2026-05-28 检查医生：

肾功三项

| 项目名称 | 检查结果 | 单位 | 参考值 | 提示 |
|------------|--------|--------|----------|----|
| 肌酐(CREA) | 58.40 | umol/L | 57--97 | |
| 尿酸(UA) | 224.00 | umol/L | 200--420 | |
| 尿素测定(Urea) | 6.20 | mmol/L | 3.1--8.0 | |

***小结:**

未见异常

操作员：刘慧芳 检查日期：2026-05-28 检查医生：

空腹血糖

| 项目名称 | 检查结果 | 单位 | 参考值 | 提示 |
|----------|------|--------|-----------|----|
| 葡萄糖(GLU) | 5.51 | mmol/L | 3.89--6.1 | |

***小结:**

未见异常

操作员：刘慧芳 检查日期：2026-05-28 检查医生：

尿沉渣

| 项目名称 | 检查结果 | 单位 | 参考值 | 提示 |
|----------|------|------|-------|----|
| 白细胞尿 | 0 | 个/u1 | 0--13 | |
| 上皮细胞(EC) | 0 | /HP | 0--28 | |

| | | | | |
|---------------|-----|------|-------|--|
| 管型 (CAST) | 0 | 个/u1 | 0--1 | |
| 霉菌 (尿) | 0 | /HP | 0--0 | |
| 结晶 | 0 | /HP | 0--10 | |
| 透明度 (CLA) | 清亮 | | | |
| 胆红素 (BIL) | - | | 阴性 | |
| 颜色 (Colour) | 淡黄色 | | | |
| 红细胞 (尿) (RBC) | 0 | 个/u1 | 0--6 | |

***小结:**

未见异常

操作员：祁佳佳 检查日期：2026-05-28 检查医生：

血脂四项

| 项目名称 | 检查结果 | 单位 | 参考值 | 提示 |
|--------------|------|--------|------------|----|
| 动脉硬化指数 | 1.47 | | 1.31--3.19 | |
| 总胆固醇 (CHOL) | 5.26 | mmol/L | 2.59--5.2 | ↑ |
| 甘油三脂 (TG) | 1.82 | mmol/L | 0.7--1.7 | ↑ |
| 低密度脂蛋白 (LDL) | 2.38 | mmol/L | 0--4.13 | |
| 高密度脂蛋白 (HDL) | 1.62 | mmol/L | 0.77--1.55 | ↑ |

***小结:**

总胆固醇 (CHOL) 偏高 (5.26 mmol/L) 甘油三脂 (TG) 偏高 (1.82 mmol/L) 高密度脂蛋白 (HDL) 偏高 (1.62 mmol/L)

操作员：刘慧芳 检查日期：2026-05-28 检查医生：

肝功能三项

| 项目名称 | 检查结果 | 单位 | 参考值 | 提示 |
|-----------------|-------|-----|----------|----|
| γ-谷氨酰转肽酶 (GGT) | 30.0 | U/L | 10--60 | |
| 丙氨酸氨基转移酶 (ALT) | 26.00 | U/L | 9--50 | |
| 门冬氨酸氨基转移酶 (AST) | 21.00 | U/L | 15--40 | |
| 谷草比谷丙 | 0.81 | | 0.4--2.5 | |

***小结:**

未见异常

操作员：刘慧芳 检查日期：2026-05-28 检查医生：

体检科 12导联心电图报告

安同生 男 52岁 ID:

申请科室:体检科

体检号:178862


病床号:

HR: 75bpm
QT/QTc:417/468ms

P: 122 ↑ ms
P/QRS/T: 75/80/-26 ↓ deg.

PR: 165ms
RV5/SV1: 1.573/0.827mV

QRS: 78ms



诊断结果:

- 1.窦性心律
- 2.ST-T改变(Ⅲ,Ⅳ,aVF,V1,V2V3,V4,V5,V6)

-35Hz AC50

检查:2026-05-28 09:39:10

打印:2026-05-28 09:57:47

报告需医生确认:

SE-1515 V1.40

SEMIP V1.90

仅供临床参考

富春玲

Rich 大同瑞慈康复医院
超声诊断图文报告

流水号: 1808270895

超声号: 2183244

姓名: 安同生

年龄: 52 岁

性别: 男

检查设备: Vivid E95

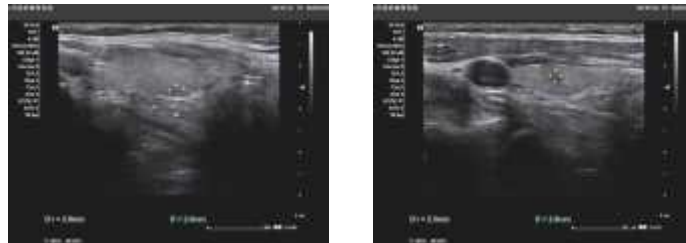
体检号: 178862

申请医院: 本院

体检科室: 体检科

检查部位: 甲状腺彩超

经典图像:



影像所见:

甲状腺双侧叶形态正常, 包膜完整, 左侧叶实质内探及大小约 0.30*0.20cm 低回声结节, 形态规则, 边界清, 右侧叶实质内探及多个结节, 大者位于下极, 约 0.23*0.28cm, 纵横比>1, 形态规则, 边界清, 结节周边见少许血流信号, 余实质回声均匀。

双侧颈部未见明显肿大淋巴结。

影像诊断:

1. 甲状腺右侧叶结节 (纵横比>1) TI-RADS4a 级建议进一步检查
2. 甲状腺双侧叶余结节 TI-RADS3 级

报告医师:

检查日期: 2026-05-28

审核医师:

报告日期: 2026-05-28



注: 本报告仅供临床医生参考!

地址: 大同市魏都大道 79 号。若有疑问, 请致电: 0352---2830580

Rich 大同瑞慈康复医院
超声诊断图文报告

流水号: 1808270895

超声号: 2183310

姓名: 安同生

年龄: 52 岁

性别: 男

检查设备: Vivid E95

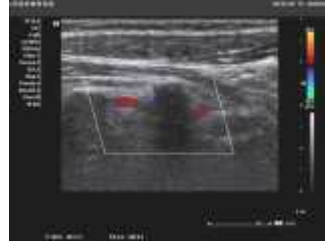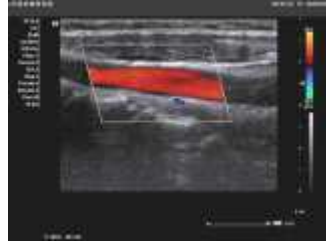
体检号: 178862

申请医院: 本院

体检科室: 体检科

检查部位: 颈部血管彩超

经典图像:



影像所见:

右锁骨下动脉起始处、双侧颈总动脉、颈内、颈外动脉起始段内中膜不增厚, 内壁欠光滑, 管壁未见明确强回声斑。CDFI: 血流充盈好。PW: 频谱形态正常。 双侧椎动脉走行正常, 椎动脉内径正常, 管壁不厚, 管腔内为无回声, CDFI: 血流充盈好。PW: 频谱正常。

影像诊断:

双侧颈动脉、椎动脉未见明显异常

报告医师:

检查日期: 2026-05-28

审核医师:

报告日期: 2026-05-28



注: 本报告仅供临床医生参考!

地址: 大同市魏都大道 79 号。若有疑问, 请致电: 0352---2830580

Rich 大同瑞慈康复医院
超声诊断图文报告

流水号: 1808270895

超声号: 2183312

姓名: 安同生

年龄: 52 岁

性别: 男

检查设备: Vivid E95

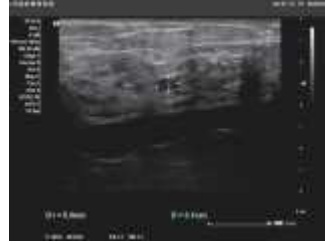
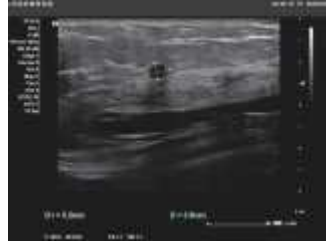体检号: 178862

申请医院: 本院

体检科室: 体检科

检查部位: 乳腺彩超

经典图像:



影像所见:

女性乳腺: 双侧乳腺腺体层次清晰, 右乳腺体厚 1.2cm, 左乳腺体厚 1.2cm, 乳导管未见扩张, 右乳 12 点距乳头 2cm 处探及大小约 0.5*0.4cm 囊性回声, 内透声好, 边界清, 10 点距乳头 2cm 处探及大小约 0.5*0.3cm 低回声结节, 形态规则, 边界清, CDFI: 未见异常血流信号。

双侧腋下未见明显肿大淋巴结。

影像诊断:

1. 右乳囊肿 BI-RADS2 级
2. 右乳结节 BI-RADS3 级

报告医师:

检查日期: 2026-05-28

审核医师:

报告日期: 2026-05-28



注: 本报告仅供临床医生参考!

地址: 大同市魏都大道 79 号。若有疑问, 请致电: 0352---2830580

Rich 大同瑞慈康复医院
超声诊断图文报告

流水号: 1808270895

超声号: 2183247

姓名: 安同生

年龄: 52 岁

性别: 男

检查设备: Vivid E95

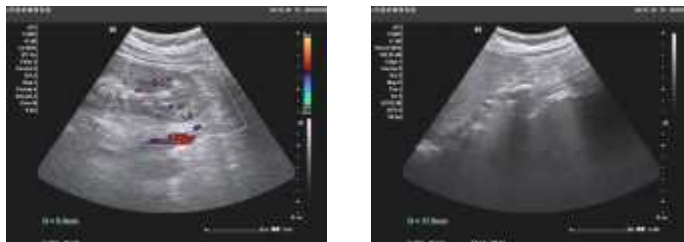
体检号: 178862

申请医院: 本院

体检科室: 体检科

检查部位: 全腹彩超

经典图像:



影像所见:

肝脏大小形态正常,包膜光滑完整,右叶实质内探及大小约 0.6*0.5cm 囊性回声,形态规则,内透声好,余实质回声细腻增强,肝内管道系统走行欠清晰,门静脉及肝内胆管不扩张。

胆囊大小形态正常,壁不厚、光滑,囊内透声好,肝外胆管不扩张。

胰腺大小形态正常,实质回声均匀,主胰管不扩张。

脾脏大小形态正常,实质回声均匀,脾门静脉不宽。

双肾大小形态正常,皮髓质分界清晰,左肾实质内探及大小约 0.8*0.7cm 囊性回声,内透声好,边界清,左肾下极肾盏内探及直径约 0.5cm 强回声团,后伴快闪伪像,右肾肾盂扩张,宽约 1.5cm,肾盂与输尿管连接处扩张,宽约 1.2cm,其内见直径约 1.8cm 强回声团,后伴声影,下段输尿管未见扩张,左肾集合系统未见分离,左侧输尿管未见扩张。

影像诊断:

1. 轻度脂肪肝
2. 肝囊肿
3. 左肾囊肿
4. 左肾结石
5. 右侧上段输尿管结石
6. 右肾积水(轻度)

报告医师:

检查日期: 2026-05-28

审核医师:

报告日期: 2026-05-28



注: 本报告仅供临床医生参考!

地址: 大同市魏都大道 79 号。若有疑问, 请致电: 0352---2830580

ID 号: 1808270895

影像号: CT20260528055

姓名: 安同生

年龄: 52 岁

性别: 男

检查设备: 西门子量子双源 CT

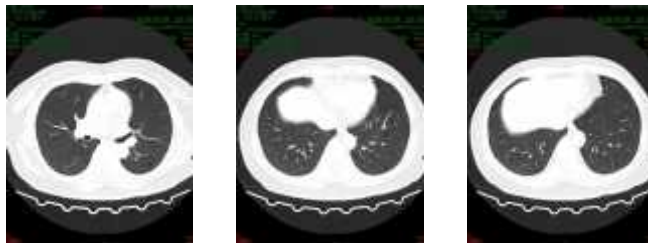体检号: 178862

申请医院: 本院

体检科室: 体检科

检查部位: CT 检查

经典图像:



影像所见:

双侧胸廓对称, 气管居中。气管及支气管未见狭窄及阻塞。双肺见多发泡状空腔影。双肺门不大, 形态自然。心脏及大血管大小、形态未见异常。纵隔内未见肿块及肿大淋巴结。胸膜无增厚, 胸膜腔内无积液。胸壁软组织及骨骼未见病变征象。

影像诊断:

双肺多发含气囊肿

报告医师: 张剑峰

检查日期: 2026-05-29

审核医师:

报告日期: 2026-05-29