



1806110560

# 大同瑞慈健康体检

## 报 告 册

体检编号	167099	工号	57
姓名	常春辉		
性别	男	年龄	54岁
单位	中共大同云州纪律检查委员		
部门	中共大同云州纪律检查委员会		
联系电话	13834027070		
体检日期	2024-11-21		

尊敬的常春辉先生您好！

首先，瑞慈健康体检全体员工欢迎您的光临，并对您的信任表示衷心的感谢！

您于 2024-11-21 （体检编号：167099）完成健康检查，本机构的各科医生已根据您的体检项目及结果，汇总成此份健康体检报告，并经总检医生审核。据此提出对您健康状况的综合分析及建议。

瑞慈健康体检倡导“大健康、大康复”，提出“健康是第一财富（Rich）”的人文理念。希望您仔细阅读并妥善地保管此份健康体检报告，并认真关注报告中的提示与建议，若您对报告内容有任何疑问，可直接与瑞慈健康体检客服部联系，进一步咨询。

健康体检咨询电话：0352-2824444

客户服务咨询电话：0352-2830597

400-6112995

瑞慈健康体检报告由下列内容组成：

第一部分：主检报告

第二部分：分科分项结果

第三部分：检验报告

第四部分：附表

## 主检报告

### 检查综述

- 【身高、体重、血压】 (1) 体重指数 28.67：超重
- 【肾功三项】 尿酸(UA)偏高(457.00 umol/L)
- 【血脂三项】 甘油三脂(TG)偏高(3.10 mmol/L)
- 【胸部正位片】 右肺结节。建议 CT 进一步检查。
- 【全腹彩超】 肝囊肿 多发 胆囊切除术后 肝外胆管不扩张
- 【口腔科】 (1) 牙周：牙结石

### 医生建议

#### 【超重】：

- (1) 体重指数是判断体重超标或偏低的主要指标。体重是反映和衡量一个人健康状况的重要标志之一，过胖和过瘦都不利于健康，身高体重不协调也不会给人以美感。体重的变化，还会直接反映身体长期的热量平衡状态。
- (2) 当需要比较及分析一个人的体重对于不同身高的人所带来的健康影响时，体重指数是一个中立而可靠的指标。其主要适用于需要体重测试、体型肥胖和全身检查的人群。
- (3) 体重指数(BMI)是世界卫生组织推荐的国际统一使用的肥胖分型标准，也是目前国际上常用的衡量人体胖瘦程度以及是否健康的一个标准，其计算方式为： $BMI = \text{体重(千克)} / \text{身高(米} \times \text{米)}$ 。成人的标准值是 BMI18.5-23.9 之间。低于 18.5 为体重指数偏低；高于 23.9 则为体重指数偏高。
- (4) 一般表现为体重超重或肥胖，超重及肥胖会出现一系列代谢性疾病，如高血压、高血糖、高血脂、高尿酸血症等，所以体重指数偏高者一定要注意控制体重。
- (5) 合理控制饮食，食品多样化，食物纤维可适量增加，饮食规律，避免暴饮暴食，低盐、低脂饮食为主，减少高热量食物的摄入。
- (6) 加强体育锻炼，每天最少保持 30 分钟的中等强度运动。鼓励每天至少快步走 6000 步比较健康。肥胖患者不适合较剧烈的运动，会加重膝关节的负担，可以选择游泳、划船等对膝关节负荷较小的运动。
- (7) 定期检查血糖、血脂、肝功、肝脏 B 超等，积极治疗基础性疾病。
- (8) 减少热量摄取及增加热量消耗。强调以健康行为、饮食、运动为主的综合治疗。

#### 【尿酸(UA)偏高】：

- (1) 尿酸(UA)是体内嘌呤代谢的最终产物。食物中的核酸分解生成嘌呤，体内组织中的核酸分解成嘌呤核苷，嘌呤和嘌呤核苷经过分解脱氨及氧化作用生成尿酸(UA)。
- (2) 大部分的尿酸由肾脏排出，其余在肝脏分解破坏或随胆汁排泄。肾脏在排泄尿酸过程中，由肾小球滤出尿酸，若肾功能不好的人，排泄功能差，尿中排出的尿酸少了，血尿酸就会增高。
- (3) 常见于肾脏疾病(如急慢性肾炎、肾结核、肾积水晚期等)；还可见于长期吃高嘌呤食物，如动物内脏、海鲜、贝类等，这种情况下，若不控制饮食，导致嘌呤长期偏高，即使肾功能正常，也会受高浓度尿酸的影响。
- (4) 另外，需要警惕的是，若尿酸长期偏高，会由尿酸盐结晶沉积引起痛风性关节炎、慢性间质性肾炎，血尿酸增高是诊断痛风的主要依据。
- (5) 应避免食用含嘌呤高的食物，如各种动物内脏、豆制品、海鲜等，不要喝酒，尤其是啤酒。忌酸性食物，忌醋，多饮水，每日尿量在 2 公升以上，碱化尿液。
- (6) 必要时在肾内科医生指导下进行降尿酸治疗，定期复查。

#### 【甘油三脂(TG)偏高】：

- (1) 甘油三酯是甘油和脂肪酸所构成的有机化合物，甘油三酯测定是脂类代谢的重要指标之一。

(2)甘油三酯增高与冠心病的发生有着重要的相关性，随年龄增大而有上升的趋势，其增高最常见于高脂和过量糖类饮食、肥胖等。

(3)甘油三酯主要功能是为机体提供能量，其正常值在 0.7-1.7mmol/L 之间，1.7-2.29mmol/L 为边缘增高，提示应该注意饮食和运动了。

(4)甘油三酯大于 2.3mmol/L，就称为高甘油三酯血症。甘油三酯增高虽然不会直接导致血管斑块的形成，但也会间接引起心脑血管疾病风险增加，同时，当甘油三酯大于 5.6mmol/L 时，还会增加急性胰腺炎的风险，所以降低甘油三酯的基础主要是控制饮食，饮食控制不佳可以选择药物治疗。

(5)生活方式的干预是控制甘油三酯水平升高的基础，包括减重，增加运动量，限制酒精摄入以及避免食用果糖和高碳水化合物食物。多食蔬菜水果，定期复查。

(6)明显增高者在医师的指导下使用降脂药物治疗，首选他汀和贝特类药物。

#### 【右肺结节】：

(1)建议呼吸内科诊断治疗。

#### 【胆囊切除术后】：

(1)建议肝胆外科定期复查。

#### 【肝囊肿】：

(1)肝囊肿，通俗说就是肝脏中的水泡。绝大多数的肝囊肿都是先天性的，即因先天发育的某些异常导致了肝囊肿形成。

(2)肝囊肿病因大多数系肝内小胆管发育障碍所致，单发性肝囊肿的发生是由于异位胆管造成。肝囊肿生长缓慢，所以可能长期或终生无症状，其临床表现也随囊肿位置、大小、数目以及有无压迫邻近器官和有无并发症而异。

(3)肝囊肿是一种较常见的肝脏良性疾病，一般没有什么症状，也不会影响肝功。5CM 以下的肝囊肿一般不需要特殊治疗。当囊肿长大到一定程度，可能会压迫胃肠道而引起症状，如上腹不适饱胀；也有因囊肿继发细菌感染而有腹痛、发热的。

(4)肝囊肿首次发现，建议作 MRI 或 CT 检查，除外肝内其它占位性病变。

(5)过大的肝囊肿，对肝脏本身或周围的器官有压迫症状的，或有炎症的，往外科治疗。

(6)已确诊为肝囊肿，动态观察，定期 B 超检查进行对照，监测囊肿大小。

(7)解除顾虑和紧张情绪，保持良好心态，切忌大怒。

(8)多食新鲜蔬菜和水果，保持大便通畅，防止便秘；保证营养，宜食清淡富含蛋白质的食物为主；限制饮酒。

(9)不宜剧烈运动，防止过度用力，以免增加腹腔压力。

(10)如有症状请及时就诊。

#### 【牙结石】：

(1)牙结石又称牙石，是沉积在牙齿或修复体表面上已经钙化或正在钙化的菌斑或软垢。其开始时是软的，会因逐渐的钙化而变硬。它是由 75%的磷酸钙，15-25%的水、有机物、磷酸锰、矿酸钙及微量的钾、钠、铁所构成，并呈现出黄色、棕色或者黑色。

(2)牙结石通常存在于唾液腺开口处的牙齿表面（例如：下颚前牙的舌侧表面，上颚后牙的颊侧表面）和牙齿的颈部，以及口腔粘膜运动不到的牙齿表面等处。

(3)牙结石形成后，可伴随牙龈出血、牙龈萎缩、口臭等症状。

(4)牙结石是牙周病的重要病因，它会不断刺激牙周组织，并且压迫牙龈，影响血液循环，造成牙周组织的细菌感染，形成牙周囊袋，此后更易使食物残渣、牙菌斑、牙结石等的堆积，最终牙周支持组织全部破坏，导致牙齿松动，以至于不得不拔除牙齿。

(5)早晚刷牙、饭后漱口是防治牙结石形成的最重要措施。应采取正确的竖刷牙法和巴氏刷牙法，纠正横刷牙法。

(6)多吃富有维生素的粗纤维食物，如肉、蛋、各种蔬菜和水果，充分咀嚼以利于牙面清洁。少吃甜食及黏性很强的食物，不吃零食。

(7)建议每半年进行一次口腔健康检查，每年进行 2-3 次全口超声波洁牙术，使牙面、牙颈部经常处于洁净状态。

汇总医生： 丁昊炜

主检日期： 2024-11-23

主检医生：

## 分科结果

## 身高、体重、血压

项目名称	检查结果	项目名称	检查结果
身高	166cm	体重	79kg
血压	134/75mmHg		

## \*小结:

(1) 体重指数 28.67: 超重

操作员：闫辛儿

检查日期:2024-11-21

检查医生：名燕凌

## 内科

项目名称	检查结果	项目名称	检查结果
心率	78 次/min	心律	齐
心脏杂音	无	心界	正常
肺部	正常	呼吸音	呼吸音清
啰音	未闻及	叩诊	叩诊呈清音
腹部触诊	腹部平软	发育	正常
肝胆	肋下未触及	脾脏	肋下未触及
双肾	无叩击痛	肠鸣音	正常
营养	良好	神经系统	正常
生理反射	生理反射存在	病理反射	病理反射未引出
颅神经	正常	运动功能	正常
深浅感觉	正常	其它	无异常发现
既往史	无		

## \*小结:

未见异常

操作员：杨淑兰

检查日期:2024-11-21

检查医生：杨淑兰

## 外科（含皮肤科）

项目名称	检查结果	项目名称	检查结果
皮肤	正常	甲状腺	无肿大
浅表淋巴结	无肿大	肛门	拒检
泌尿外生殖器	正常	四肢关节	未见异常
腹股沟	未见异常	足背动脉	正常
紫绀	无	色素沉着	无
脱毛	无	脱色	无
皮疹	无	浮肿	无
皮下结节	无	头颅	正常
颈部	正常	乳腺	正常
脊柱	正常	直肠	未检
皮肤黄疸	无	既往史	无
其他	无		

**\*小结：**

未见异常

操作员：谷岱清

检查日期：2024-11-21

检查医生：谷岱清

**眼科**

项目名称	检查结果	项目名称	检查结果
视力(左)	0.8	视力(右)	1.0
辨色力	正常	眼睑	正常
结膜	正常	泪器	正常
角膜	正常	虹膜	正常
瞳孔	正常	晶状体	正常
玻璃体	正常	眼底	未见异常

**\*小结：**

未见异常

操作员：田野青

检查日期：2024-11-21

检查医生：田野青

耳鼻喉科

项目名称	检查结果	项目名称	检查结果
听力(左)	正常	听力(右)	正常
外耳道	正常	鼓膜	正常
鼻窦	正常	鼻中隔	正常
鼻腔	正常	扁桃体	无肿大
嗅觉	正常	咽喉	正常

\*小结:

未见异常

操作员：裴文兴 检查日期:2024-11-21 检查医生：裴文兴

口腔科

项目名称	检查结果	项目名称	检查结果
唇颊	正常	齿	正常
齿龈	正常	牙周	牙结石 I 度
舌腭	正常	腮腺	正常
颌下腺	正常	颞下颌关节	正常

\*小结:

(1) 牙周：牙结石

操作员：龚富生 检查日期:2024-11-21 检查医生：龚富生

## 检验报告

## 大便常规+便潜血

项目名称	检查结果	单位	参考值	提示
性状	软便			
虫卵	未检见		未检见	
红细胞(大便)	未检见		未检见	
白细胞(大便)	未检见		未检见	
颜色(大便)	黄色			
潜血实验	阴性		阴性	

## \*小结:

未见异常

操作员：赵伟 检查日期：2024-11-21 检查医生：康建忠

## 肾功三项

项目名称	检查结果	单位	参考值	提示
肌酐(CREA)	97.00	umol/L	57--97	
尿酸(UA)	457.00	umol/L	200--420	↑
尿素测定(Urea)	5.15	mmol/L	3.1--8.0	

## \*小结:

尿酸(UA)偏高(457.00 umol/L)

操作员：刘慧芳 检查日期：2024-11-21 检查医生：康建忠

## 空腹血糖

项目名称	检查结果	单位	参考值	提示
葡萄糖(GLU)	5.17	mmol/L	3.89--6.1	

## \*小结:

未见异常

操作员：刘慧芳 检查日期：2024-11-21 检查医生：康建忠

### 肝功能三项

项目名称	检查结果	单位	参考值	提示
γ-谷氨酰转肽酶(GGT)	16.0	U/L	10--60	
丙氨酸氨基转移酶(ALT)	27.00	U/L	9--50	
门冬氨酸氨基转移酶(AST)	19.00	U/L	15--40	

**\*小结:**

未见异常

操作员：刘慧芳 检查日期:2024-11-21 检查医生:康建忠

### 血脂三项

项目名称	检查结果	单位	参考值	提示
总胆固醇(CHOL)	4.78	mmol/L	2.59--5.2	
甘油三脂(TG)	3.10	mmol/L	0.7--1.7	↑
高密度脂蛋白(HDL)	1.13	mmol/L	0.77--1.55	

**\*小结:**

甘油三脂(TG)偏高(3.10 mmol/L)

操作员：刘慧芳 检查日期:2024-11-21 检查医生:康建忠

### 肿瘤二项(新)

项目名称	检查结果	单位	参考值	提示
甲胎蛋白(AFP)	0.3	ng/ml	0--7	
癌胚抗原(CEA)	0.33	ng/ml	0--5	

**\*小结:**

未见异常

操作员：刘慧芳 检查日期:2024-11-21 检查医生:康建忠

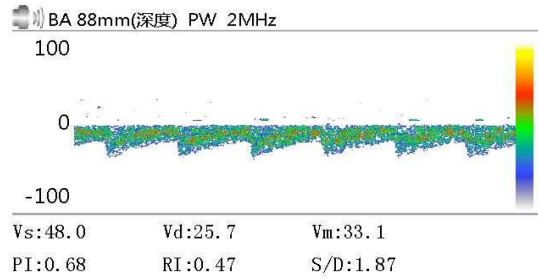
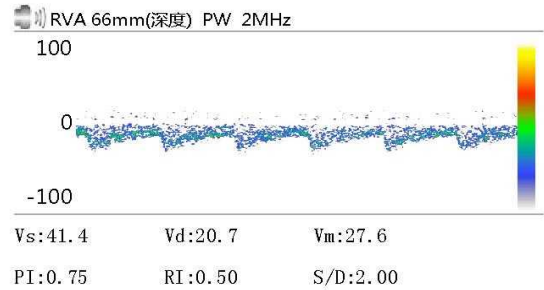
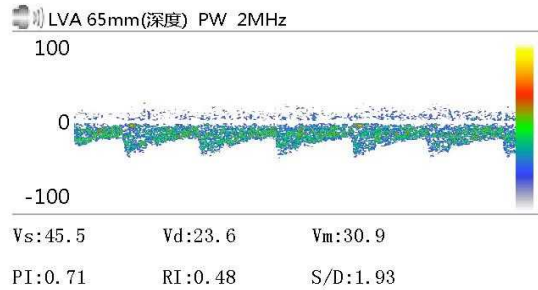
Text



# 大同瑞慈健康体检

## 颅内多普勒血流图 (TCD) 检查报告单

姓名: 常春辉      性别: 男      年龄: 54 岁      检查号: 1806110560  
 申请科室: 体检科      申请医师: 李菊蓉      检查类型: 颅内血管      床号:



Vs:      Vd:      Vm:  
 PI:      RI:      S/D:

Vs:      Vd:      Vm:  
 PI:      RI:      S/D:

Vs:      Vd:      Vm:  
 PI:      RI:      S/D:

### 医生意见

结论: 椎-基底动脉脑血管超声未见异常。

李菊蓉

检查日期: 2024-11-21

本报告单仅提供临床参考

Rich 大同瑞慈康复医院  
超声诊断图文报告

流水号: 1806110560

超声号: 1752872

姓名: 常春辉

年龄: 54 岁

性别: 男

检查设备: Vivid E95

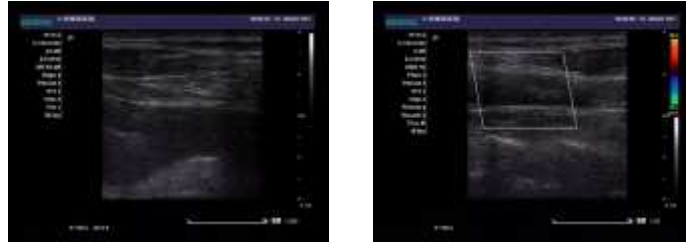
体检号: 167099

申请医院: 本院

体检科室: 体检科

检查部位: 颈部血管彩超

经典图像:



影像所见:

右锁骨下动脉起始处、双侧颈总动脉、颈内、颈外动脉起始段内中膜不增厚, 内壁欠光滑, 管壁未见明确强回声斑。CDFI: 血流充盈好。PW: 频谱形态正常。

双侧椎动脉走行正常, 椎动脉内径正常, 管壁不厚, 管腔内为无回声, CDFI: 血流充盈好。PW: 频谱正常。

影像诊断:

双侧颈动脉、椎动脉未见明显异常

报告医师: 李菊蓉

检查日期: 2024-11-21

审核医师: 李菊蓉

报告日期: 2024-11-21



注: 本报告仅供临床医生参考!

地址: 大同市魏都大道 79 号。若有疑问, 请致电: 0352---2830580

Rich 大同瑞慈康复医院  
超声诊断图文报告

流水号: 1806110560

超声号: 1752831

姓名: 常春辉

年龄: 54 岁

性别: 男

检查设备: Vivid E95

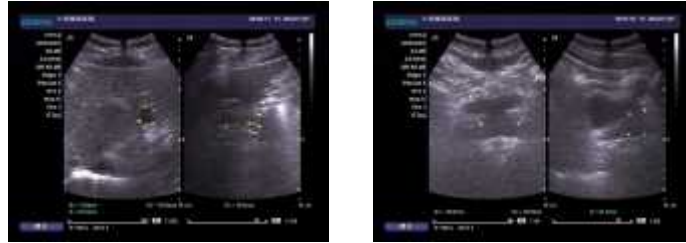体检号: 167099

申请医院: 本院

体检科室: 体检科

检查部位: 全腹彩超

经典图像:



影像所见:

肝脏大小形态正常,包膜光滑完整,肝内探及数个囊性结节,大者约 1.8\*1.8cm,边界清,形态规则,余实质回声均匀,肝内管道系统走行清晰,门静脉及肝内胆管不扩张。  
胆囊切除术后,胆总管内径宽约 0.7cm,超声探查长度约 3.2cm。  
胰腺大小形态正常,实质回声均匀,主胰管不扩张。  
脾脏大小形态正常,实质回声均匀,脾门静脉不宽。  
双肾大小形态正常,皮髓质分界清晰,集合系统未见分离,双侧输尿管未见扩张。  
膀胱充盈欠佳。  
前列腺形态正常,大小约 2.5\*3.6\*2.8cm,实质回声均匀。

影像诊断:

肝囊肿 多发  
胆囊切除术后 肝外胆管不扩张

报告医师: 李霞

检查日期: 2024-11-21

审核医师: 李菊蓉

报告日期: 2024-11-21



注: 本报告仅供临床医生参考!

地址: 大同市魏都大道 79 号。若有疑问,请致电: 0352---2830580

姓名: 常春辉

年龄: 54 岁

性别: 男

检查设备: 西门子量子双源 CT

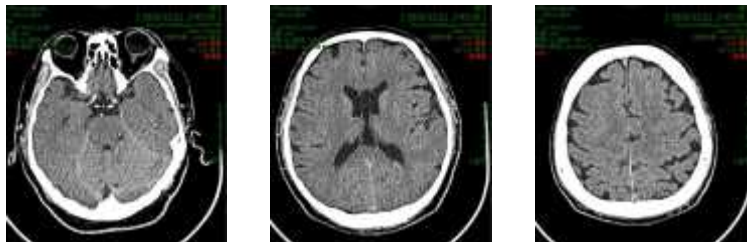体检号: 167099

申请医院: 本院

体检科室: 体检科

检查部位: 脑部双源 CT

## 经典图像:



## 影像所见:

颅脑结构双侧对称, 脑实质内未见异常密度。中线结构居中。脑沟、裂、池及脑室系统等未见异常。

## 影像诊断:

颅脑未见明显异常

报告医师: 剧艳军

检查日期: 2024-11-22

审核医师: 剧艳军

报告日期: 2024-11-22

姓名: 常春辉

年龄: 54岁

性别: 男

检查设备: 西门子数字X线摄影

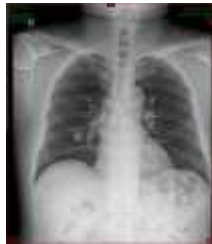体检号: 167099

申请医院: 本院

体检科室: 体检科

检查部位: 胸部正位片

## 经典图像:



## 影像所见:

胸廓对称。气管居中，纵隔无移位。右肺下野可见圆形阴影。肺门影未见增大。心脏大小、形态正常。双膈面光滑，肋膈角锐利。

## 影像诊断:

右肺结节。建议CT进一步检查。

报告医师: 李贵

检查日期: 2024-11-21

审核医师: 李贵

报告日期: 2024-11-21